22102127159

Med
K34536

STORE/30372

£15

Digitized by the Internet Archive
in 2016

https://archive.org/details/b28133079

Dr CORDES
GENEVE

TRAITÉ ET ICONOGRAPHIE

DU

SYSTÈME NERVEUX

ET DES

ORGANES DES SENS

DE L'HOMME

ATLAS

PARIS. — IMPRIMERIE DE F. MARTINET, RUE MIGNON, 2.

NÉVROLOGIE ET ESTHÉSIOLOGIE

TRAITÉ ET ICONOGRAPHIE

DR CORDES
GENEVE

DU

SYSTÈME NERVEUX

ET DES

ORGANES DES SENS

DE L'HOMME

AVEC LEUR MODE DE PRÉPARATION

PAR

LUDOVIC HIRSCHFELD

PROFESSEUR D'ANATOMIE A LA FACULTÉ DE MÉDECINE DE VARSOVIE,

Docteur des Facultés de médecine de Paris et de Varsovie,
Ancien professeur d'anatomie et de médecine opératoire à l'École pratique de la Faculté de médecine de Paris,
Ancien chef de clinique de l'hôtel-dieu de la même Faculté,
Lauréat de l'Institut de France (Académie des sciences),
Ancien prosecteur et collaborateur du docteur Bourgery, pour son grand ouvrage d'anatomie,
Membre de la Société anatomique et de la Société de biologie,
Membre de la Société des sciences médicales et de la Société des médecins américains (de Paris),
Membre de la Société de médecine de Varsovie,
Membre correspondant de l'Université de Cracovie (Société des sciences),
Correspondant des Sociétés de médecine de Florence, de Lima, de Bohême, de Vilna,
Correspondant des Académies de Rio-de-Janeiro et *dei Quiriti* de Rome.

DEUXIÈME ÉDITION

REVUE, CORRIGÉE ET CONSIDÉRABLEMENT AUGMENTÉE

ATLAS

De 92 planches dessinées d'après les préparations de l'auteur

PAR J. B. LÉVEILLÉ

PARIS

VICTOR MASSON ET FILS

PLACE DE L'ÉCOLE-DE-MÉDECINE

MDCCCLXVI

Tous droits réservés.

STORE / 30370

WELLCOME LIBRARY INSTITUTE

WELLCOME INSTITUTE LIBRARY
Coll. wellcomec
Call
No WL

Pl. 1 et 2.

Fig. 2

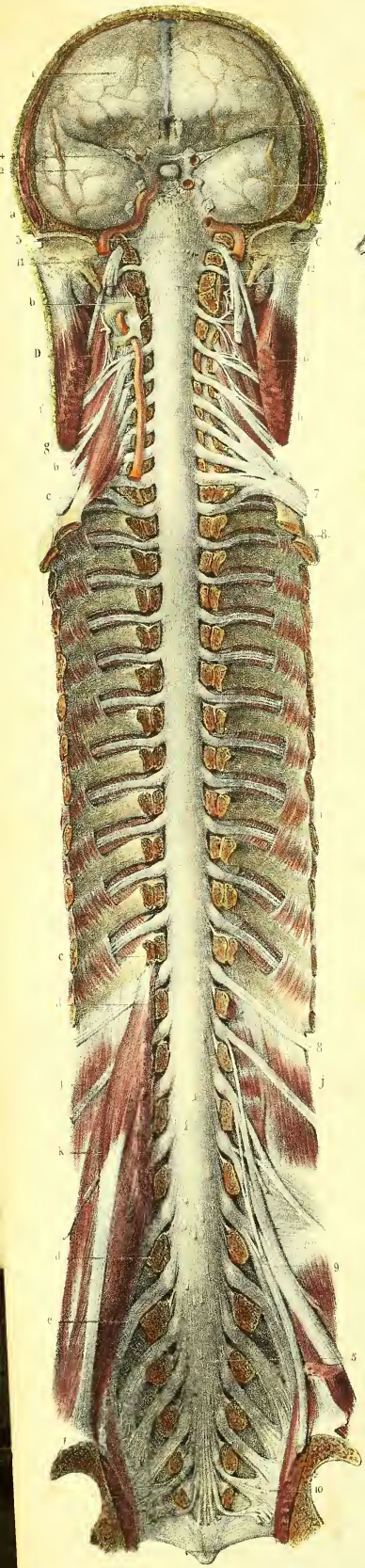

Fig. 5.

Fig 1

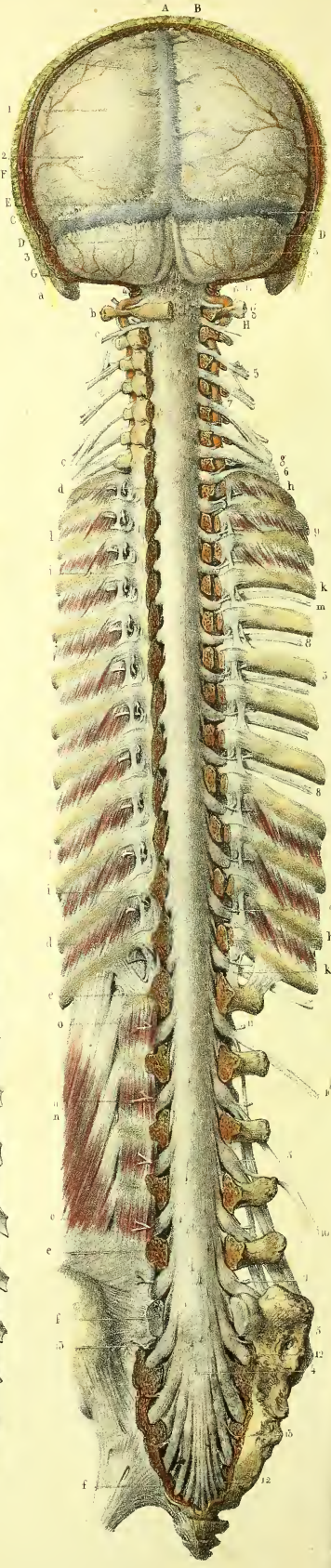

Dessiné d'après nature par [illegible]

Préparé par [illegible]

Imp Lemercier [illegible]

EXPLICATION DES PLANCHES 1 ET 2.

Dure-mère vertébro-crânienne.

Les figures 1 et 2 ont pour objet principal de montrer la surface extérieure de la dure-mère rachidienne, et sa continuité avec celle de la dure-mère crânienne, contenant le centre nerveux médullo-encéphalique et tous les nerfs à leur origine. Le tout est logé dans la cavité vertébro-crânienne, dont une moitié a été enlevée.

La figure 3 représente la dure-mère rachidienne isolée du canal osseux, ouverte dans toute sa longueur et privée de la moelle, afin de voir la surface intérieure de cette membrane, ainsi que ses prolongements latéraux sous forme de gaînes.

Figure 1. **Parties accessoires.** — De *a* en *a*, section demi-circulaire du crâne et de ses parties molles. — *b*. Moitié postérieure de l'atlas pour montrer son adhérence avec la dure-mère. — De *c* en *c* (côté gauche), section des lames des six dernières vertèbres cervicales. — De *d* en *d*, section des lames des douze vertèbres dorsales. — De *e* en *e*, section des cinq vertèbres lombaires. — De *f* en *f*, section des lames soudées des fausses vertèbres sacrées. — De *g* en *g* (côté droit), section des sept vertèbres cervicales, faites de manière à mettre à nu l'artère vertébrale. — De *h* en *h*, section double des apophyses transverses et des douze côtes — De *i* en *i*, ligaments costo-transversaires postérieurs. — *k*, *k*. Ligaments costo-transversaires inférieurs, séparant les branches postérieures des branches antérieures des nerfs dorsaux. — *l*, *l* (côté gauche). Muscles intercostaux externes. — De *m* en *m*, côtes et espaces intercostaux. — *n*. Carré des lombes. — *o*, *o*. Muscles intertransversaires lombaires.

Système vasculaire. — A. Sinus longitudinal supérieur. — B. Saillies des glandes de Pacchioni. — C, C. Sinus latéraux. — D, D. Sinus occipitaux. — E. Pressoir d'Hérophile. — F, F. Ramifications de l'artère méningée moyenne. — G, G. Artère méningée postérieure. — H. Artère vertébrale et ses deux principales courbures.

Système nerveux. — 1. Surface extérieure de la dure-mère crânienne. — 2, 2. Portion de cette membrane sur le cerveau, et 3, 3, la même sur le cervelet. — De 4 en 4. Surface extérieure de la dure-mère rachidienne. — 5, 5, 5, 5. Ganglions spinaux. — De 6 en 6 branches antérieures des huit paires cervicales, et 7, leurs branches postérieures. — 8, 8. Branches antérieures des nerfs dorsaux, et 9, 9, leurs branches postérieures. — 10, 10. Branches antérieures des nerfs lombaires, et 11, 11, leurs branches postérieures. — 12, 12. Branches antérieures des nerfs sacrés, et 13, 13, leurs branches postérieures.

Figure 2. **Parties accessoires.** — De *a* en *a*, section demi-circulaire des téguments, des muscles et des os du crâne. — De *b* en *b*, section des apophyses transverses des sept vertèbres cervicales. — De *c* en *c*, section de la base des apophyses transverses des vertèbres dorsales et des extrémités correspondantes des douze côtes. — De *d* en *d*, section des apophyses transverses des vertèbres lombaires. — De *e* en *e*, section du sacrum au niveau des trous sacrés antérieurs. — *f*. Section du sterno-cléido-mastoïdien. — *g*. Scalène antérieur. — *h*. Scalène postérieur. — *i*, *i*. Muscles intercostaux. — *j*, *j*. Carré des lombes. — *k*. Grand et petit psoas.

Système vasculaire. — A. Artère méningée antérieure. — B. Artère méningée moyenne. — C. Artère carotide interne. — D. Artère vertébrale.

Système nerveux. — 1. Dure-mère crânienne sur le lobe antérieur du cerveau. — 2. Même membrane sur le lobe moyen. — *Id.*, au devant de la protubérance annulaire et du bulbe crânien. — 4. Prolongement de la dure-mère traversant la fente sphénoïdale pour servir de périoste à la cavité orbitaire. — De 5 en 5, surface antérieure de la dure-mère rachidienne s'étendant du trou occipital jusqu'au niveau de la base du coccyx, en se divisant en plusieurs gaînes qui entourent les nerfs formant la queue de cheval.

EXPLICATION DE LA PLANCHE 3.

Surface extérieure de la dure-mère crânienne.

Cette planche montre la surface extérieure de la dure-mère renfermée dans la cavité crânienne, et enveloppant l'encéphale et ses deux autres membranes.

FIGURE 1. **Parties accessoires.** — *a, a, a, a.* Section des téguments et des os du crâne. — *b, b.* Section des muscles temporaux.

Système vasculaire. — A, A. Branches des artères méningées moyennes, qui se distribuent sur toute la surface extérieure de la dure-mère.

Système nerveux. — 1, 1. Surface extérieure de la dure-mère recouvrant la convexité du cerveau. — 2, 2. Saillie médiane et antéro-postérieure de cette membrane, formée par le sinus longitudinal supérieur. On voit sur la dure-mère une multitude de débris de prolongements fibro-vasculaires qui font adhérer cette membrane à la boîte crânienne. Ces prolongements sont partout marqués au niveau des sutures. — De 3 en 3, points d'adhérence de la dure-mère, correspondants à la suture sagittale. — 4, 4. *Id.*, correspondants à la suture coronale. Tous ces débris fibro-vasculaires donnent à la surface extérieure de cette membrane un aspect rugueux. — 5, 5. Saillies de la dure-mère formées par les glandes de Pacchioni.

FIGURE 2. **Parties accessoires.** — *a, a, a.* Section des téguments et des os du crâne. — *b.* Cloison des fosses nasales.

Système vasculaire. — A. Artère méningée antérieure. — B. *Id.*, méningée moyenne. — C. *Id.*, méningée postérieure. — D. Artère vertébrale traversant la dure-mère. — E. Carotide interne traversant aussi cette membrane. — F. Sinus latéral se jetant dans le golfe de la veine jugulaire interne.

Système nerveux. — 1. Dure-mère crânienne se moulant sur le lobe antérieur du cerveau. — *Id.*, sur le lobe moyen. — 3. *Id.*, sur le cervelet. — 4. Double prolongement de la dure-mère, qui traverse la fente sphénoïdale et le trou optique pour former le périoste orbitaire et la gaîne du nerf optique. — 5. Prolongement de la dure-mère dans les fosses nasales pour former des gaînes au nerf olfactif. — 6. Débris de prolongements fibro-vasculaires établissant l'adhérence de cette membrane avec le bord postérieur des petites ailes du sphénoïde. — 7. *Id.*, points d'adhérence avec la suture fronto-pariétale. — 8. *Id.*, avec le bord supérieur du rocher. — 9. *Id.*, au pourtour du trou occipital. — 10. *Id.*, à la gouttière basilaire. — 11. Nerf maxillaire supérieur. — 12. *Id.*, maxillaire inférieur. — 13. Nerf pneumogastrique. Chacun de ces nerfs, en traversant la dure-mère, est entouré d'une gaîne formée par cette membrane, laquelle se continue, à la sortie des trous de la base du crâne, avec le périoste extérieur. — 14. Dure-mère soulevée par plusieurs glandules de Pacchioni, et se logeant dans les dépressions osseuses correspondantes.

PL. 3.

Fig. 1.

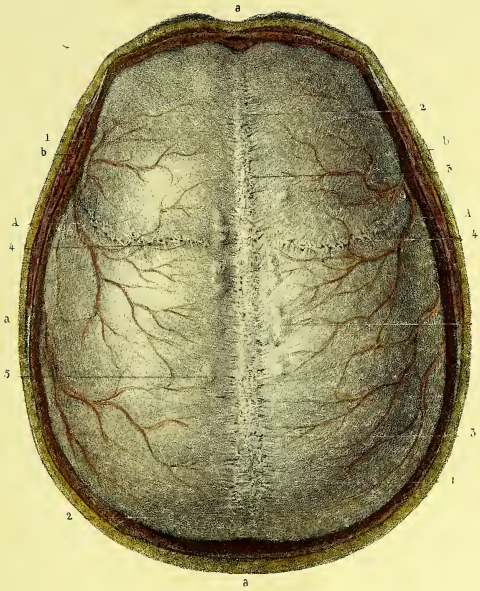

Fig. 2

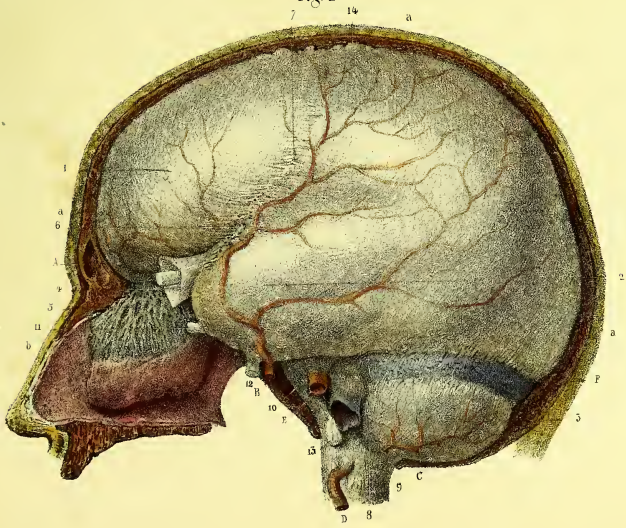

Dessiné d'après nature par Liévillé.

Préparé par Ludovic.

Imp. Lemercier, à Paris.

PL. 4

Fig. 1

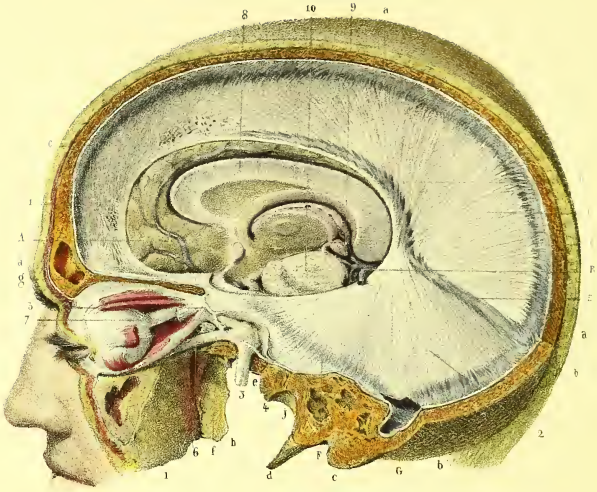

Fig. 2

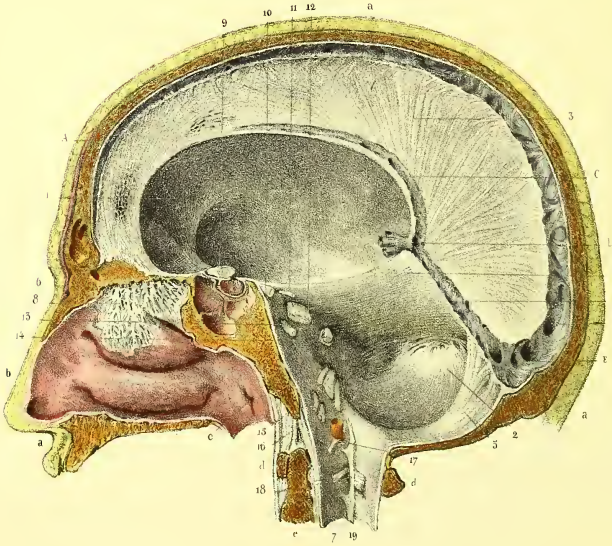

Dessiné d'après nature par Lévellé. Préparé par Ludovic Imp. Lemercier à Paris.

EXPLICATION DE LA PLANCHE 4.

Surface intérieure de la dure-mère crânienne.

Surface intérieure de la dure-mère crânienne avec ses trois replis (cloisons incomplètes) désignés sous le nom de faux du cerveau, tente du cervelet et faux du cervelet, qui divisent la cavité crânienne en plusieurs loges.

FIGURE 1. **Parties accessoires.** — *a*, *a*, *a*. Section antéro-postérieures des téguments et des os du crâne. — *b*, *b*. Section presque horizontale des mêmes parties. — *c*. Coupe de l'apophyse mastoïde. — *d*. Apophyse styloïde. — *e*. Coupe du trou ovale. — *f*. *Id.*, du trou grand rond. — *g*. *Id.*, de la voûte orbitaire. Ces coupes sont faites pour montrer les gaînes fournies aux nerfs par la dure-mère. — *h*. Apophyse ptérygoïde. — *i*. Tubosité maxillaire. — *j*. Cavité glénoïde.

Système vasculaire. — A. Artère cérébrale antérieure. — B. Veines de Galien. — C, C. Sinus longitudinal supérieur. — D. Sinus longitudinal inférieur. — E. Sinus droit. — F. Sinus pétreux supérieur. — G. Sinus latéral ouvert, recevant le sinus pétreux supérieur.

Système nerveux. — 1, 1. Faux du cerveau. — 2. Foliole gauche de la tente du cervelet. — 3. Double prolongement de la dure-mère, à travers le trou optique et la fente sphénoïdale dans la cavité orbitaire. L'un de ces prolongements forme le périoste de l'orbite, l'autre fournit une gaîne au nerf optique. Le releveur de la paupière supérieure et tous les muscles de l'œil, moins le petit oblique, s'insèrent entre ces deux prolongements. — 4. Lambeau renversé de la dure-mère, afin de voir le ganglion de Gasser logé dans l'épaisseur de cette membrane. — 5. Gaîne du nerf maxillaire inférieur. — 6. *Id.*, du nerf maxillaire supérieur. — 7. *Id.*, du nerf ophthalmique de Willis.— 8. Coupe du corps calleux pour montrer ses rapports avec le bord inférieur de la faux. — 9. Glande pinéale et ses deux pédoncules. — 10. Coupe du pédoncule du cerveau.

FIGURE 2. **Parties accessoires.** — *a*, *a*, *a*. Section médiane, verticale, antéro-postérieure des téguments, des os du crâne et de la face. — *b*. Paroi externe des fosses nasales. — *c*. Trompe d'Eustache. — *d*, *d*. Coupe de l'atlas. — *e*. *Id.*, de l'axis.

Système vasculaire. — A. A. Sinus longitudinal supérieur logé dans l'épaisseur du bord supérieur de la faux, et ouvert dans toute son étendue pour montrer les brides qui le traversent en tous sens. — B. Sinus droit recevant C le sinus longitudinal inférieur et D les veines de Galien. — E. Pressoir d'Hérophile.

Système nerveux. — 1. Surface intérieure de la dure-mère tapissant la loge cérébrale. — 2 *Id.*, tapissant la loge cérébelleuse. — 3. Faux du cerveau. — 4. Face inférieure de la foliole droite de la tente du cervelet. — 5. Faux du cervelet, s'étendant de la protubérance occipitale interne au trou occipital. — 7. Prolongement de la dure-mère dans le canal rachidien. La surface intérieure de la dure-mère diffère de la surface extérieure par son aspect lisse et poli, dû au feuillet pariétal de l'arachnoïde qui la revêt. — 8. Gaînes de la dure-mère, fournies au nerf olfactif. — 9. Nerf optique. — 10. Nerf moteur oculaire commun. — 11. Pathétique. — 12. Nerfs trijumeaux. — 13. Moteur oculaire externe. — 14. Nerfs facial et auditif. — 15. Les trois portions de la huitième paire. — 16. Portions du nerf grand hypoglosse. — 17. Première paire cervicale, subjacente à l'artère vertébrale. — 18. Deuxième paire cervicale. La dure-mère est traversée par tous ces nerfs, lesquels en reçoivent autant de gaînes. — 19. Ligament dentelé.

EXPLICATION DE LA PLANCHE 5.

Prolongements intérieurs de la dure-mère crânienne et sinus.

On voit sur les figures 1 et 3 à la surface intérieure de la dure-mère crânienne, avec les replis, les prolongements et les sinus de cette membrane. La figure 1 montre la tente du cervelet conservée en entier et en rapport avec l'isthme, la faux du cerveau étant enlevée. La figure 2 est destinée à montrer le foramen ovale de Pacchioni, et les insertions des extrémités des deux circonférences de la tente du cervelet. Dans la figure 3, la tente et la faux sont coupées au niveau de leurs bords postérieurs, et les sinus de la dure-mère sont mis à découvert.

Enfin, la figure 4 montre la cavité du pressoir d'Hérophile et les embouchures des six sinus.

Figure 1. **Parties accessoires.** — *a,a,a,a.* Coupe horizontale des téguments et des os du crâne. — *b, b.* Section des muscles temporaux. — *c, c. Id.* des muscles frontaux. — *d.* Apophyse crista-galli.

Système vasculaire. — AA. Artères carotides internes coupées. — B. Veines de Galien. — C. Coupe du sinus longitudinal supérieur. — D. *Id.* du sinus droit.

Système nerveux. — 1, 1. Dure-mère recouvrant les surfaces orbitaires de la base du crâne. — 2. Adhérence de la dure-mère à l'apophyse crista-galli. — 3. Dure-mère recouvrant la lame criblée de l'ethmoïde ; les trous de cette lame sont traversés par de petites gaînes de la dure-mère qui contiennent des ramifications des nerfs olfactifs. — 4, 4. Adhérence de la dure-mère aux apophyses d'Ingrassias. — 5, 5. Dure-mère tapissant les fosses sphénoïdales. — 6. Tente du cervelet. — 7, 7. Sa circonférence postérieure correspondant aux gouttières latérales, et 8, 8, aux bords supérieurs des rochers. — 9, 9. Circonférence antérieure formant avec la gouttière basilaire un espace parabolique qui est le foramen ovale de Pacchioni. — 10, 10. Nerf moteur oculaire commun. — 11. Nerf optique traversant le trou optique. — 12. Chiasma des nerfs optiques. — 13. Nerf pathétique. — 14. Nerf de la tente du cervelet. — 15. Tubercule mamillaire. — 16. Tubercules quadrijumeaux. — 17. Glande pinéale. — 18. Coupe du ventricule moyen.

Figure 2. **Système nerveux.** — Dure-mère tapissant la gouttière basilaire. — 2. Feuillet superficiel de cette membrane recouvrant le corps pituitaire, et qui est percé d'un trou pour le passage à la tige pituitaire. — 3. Gaîne de la dure-mère traversant le trou optique. — 4. Foramen ovale de Pacchioni, formé par la petite circonférence de la tente du cervelet et la gouttière basilaire. — 5, 5. Insertion des extrémités de la circonférence antérieure de la tente sur les apophyses clinoïdes antérieures. — 6, 6. Extrémités de la circonférence postérieure se fixant aux apophyses clinoïdes postérieures, et formant avec le sommet du rocher une espèce de pont au-dessous duquel passe le nerf trijumeau. — 7. Nerf optique s'engageant dans le trou optique. — 8. Nerf moteur oculaire commun. — 9. Nerf pathétique. — 10. Nerf trijumeau. — 11. Moteur oculaire externe. — 12. Nerf grand hypoglosse se dirigeant du bulbe vers le trou condylien antérieur.

Figure 3. **Système vasculaire.** — A, A. Sinus pétreux supérieurs. — B, B. Sinus latéraux. — C, C. Sinus pétreux inférieurs. — D, D. Sinus occipitaux se terminant au golfe des veines jugulaires. — E, E. Sinus caverneux, présentant en avant une dilatation nommée sinus ophthalmique, et renfermant les artères carotides, les nerfs moteurs oculaires externes et les plexus caverneux. — F. Sinus coronaire environnant le corps pituitaire. — G. Sinus transverse. — H. Fin du sinus longitudinal supérieur.

Système nerveux. — Côté gauche. 1. Prolongement de la dure-mère dans l'orbite, à travers le trou optique et la fente sphénoïdale supérieure, lequel forme le périoste orbitaire — (Côté droit). 2. Prolongement orbitaire de la dure-mère, qui se divise en deux portions; l'une, centrale, forme une gaîne au nerf optique ; l'autre, périphérique, revêt les parois de l'orbite et se continue en avant et de chaque côté avec le périoste extérieur. — 3. Nerf optique. — 4. Moteur oculaire commun. — 5. Pathétique. — 6. Ophthalmique de Willis. — 7. Moteur oculaire externe. — 8. Facial et auditif. — 9. Les trois portions de la huitième paire. — 10. Grand hypoglosse. — 11. Bulbe coupé.

Figure 4. **Système vasculaire.** — A. Pressoir d'Hérophile avec l'embouchure des six sinus, qui sont : B. Sinus longitudinal supérieur ; C, C. Sinus latéraux ; D, D. Sinus occipitaux ; E. Ouverture du sinus droit.

PL. 5.

Fig. 1.

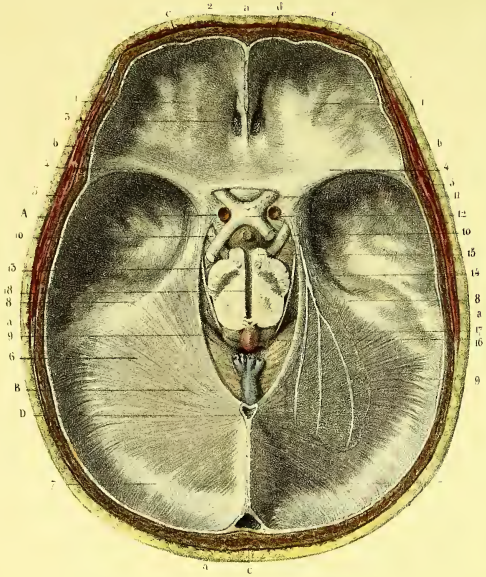

Fig. 2.

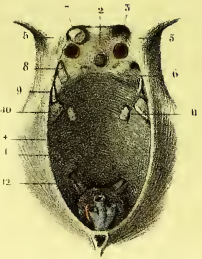

Fig. 3.

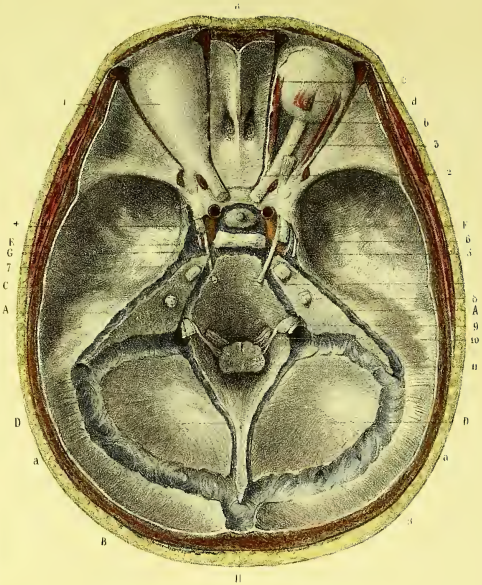

Fig. 4.

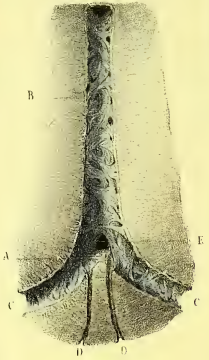

Fig. 1.

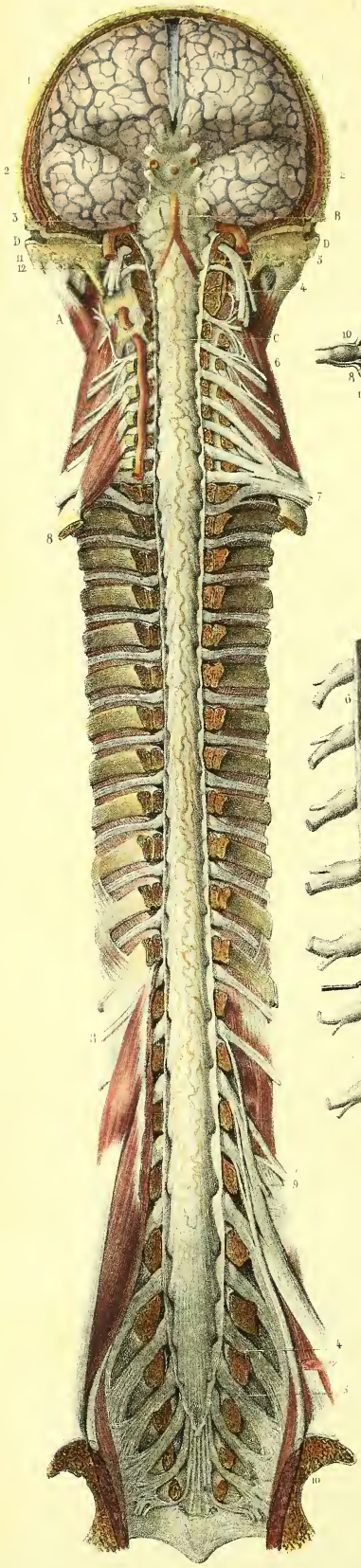

Fig. 4.

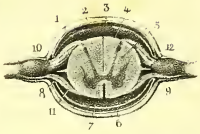

Fig. 3.

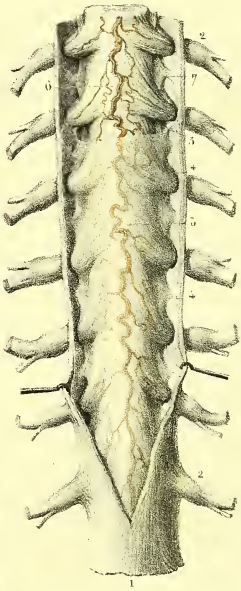

Fig. 2.

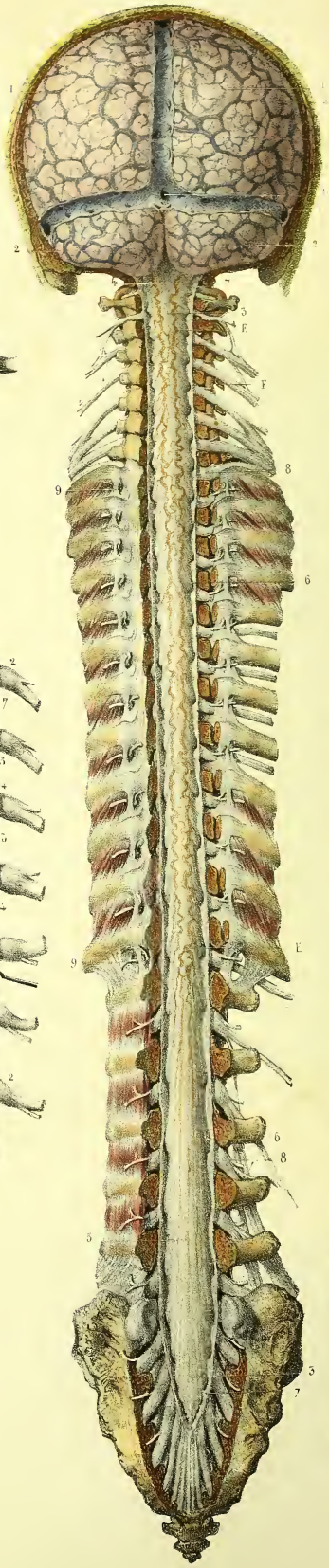

Dessiné d'après nature par Léveillé

Préparé par Ludovic

Imp. Lemercier à Paris.

EXPLICATION DES PLANCHES 6 ET 7.

Arachnoïde vertébro-crânienne.

Les figures 1 et 2 sont destinées à faire voir les feuillets viscéral et pariétal de l'arachnoïde rachidienne, et la continuité de celle-ci avec l'arachno de crânienne. Le feuillet viscéral enveloppe l'axe nerveux médullo-encéphalique et l'origine de tous les nerfs dont il est séparé par la pie-mère et par une couche de liquide séreux. On voit, à travers l'arachnoïde, les divisions artérielles des rameaux spinaux antérieur et postérieur. Le feuillet pariétal tapisse la surface intérieure de la dure-mère, à laquelle il adhère intimement.

La figure 3 a pour but de montrer : 1° l'arachnoïde rachidienne entre la dure-mère et la pie-mère; 3° les cavités contenant, dans l'état normal, le liquide céphalo-rachidien; 3° la continuité du feuillet viscéral avec le feuillet pariétal au moyen des gaînes que le premier fournit aux nerfs et au ligament dentelé.

La figure 4 représente une coupe horizontale de la moelle et de ses enveloppes, afin d'étudier les rapports qui existent entre ces organes et les deux cavités de l'arachnoïde,

Figure 1. *Plan antérieur.* **Système vasculaire.** — A. Artère vertébrale. — B. Tronc basilaire formé par la convergence des artères vertébrales. — C. Rameau spinal antérieur formé supérieurement par la convergence des deux artérioles provenant des artères vertébrales, apparaissant ici à travers la transparence de l'arachnoïde. — D, D. Artères carotides internes vues à leur entrée dans le crâne.

Système nerveux. — 1, 1. Feuillet viscéral de l'arachnoïde sur les lobes antérieurs du cerveau. — 2, 2. *Id.* sur la protubérance et le bulbe rachidien. La transparence de l'arachnoïde permet de voir le réseau veineux de la pie-mère et la plupart des nerfs crâniens. — De 4 en 4, feuillet viscéral de l'arachnoïde enveloppant la pie-mère médullaire, dont on voit, par transparence, les divisions artérielles du rameau spinal antérieur, la moelle qui dessine la forme de cette membrane, les racines des nerfs rachidiens, et le faisceau des nerfs qu'on appelle queue de cheval. — De 5 en 5, feuillet pariétal de l'arachnoïde sur la face intérieure de la dure-mère rachidienne. — 6. Plexus cervical. — 7. Plexus brachial. — De 8 en 8, nerfs dorsaux. — 9. Plexus lombaire. — 10. Plexus sacré. — 11. Huitième paire des nerfs crâniens. — 12. Neuvième paire.

Figure 2. *Plan postérieur.* **Système vasculaire.** — A. Réseau veineux de la pie-mère, vu à travers l'arachnoïde. — B. Sinus longitudinal supérieur ouvert, recevant les veines cérébrales. — C. Sinus latéral. — D. Pressoir d'Hérophile ouvert, recevant les sinus droit, longitudinal supérieur et latéraux, dans lesquels on voit les embouchures des veines de la convexité du cerveau. — De E en E, divisions artérielles des rameaux spinaux postérieurs — F. Artère vertébrale.

Système nerveux. — 1, 1. Arachnoïde encéphalique sur les lobes du cerveau. — 2, 2. *Id.* sur le cervelet. — 3, 3. Feuillet viscéral de l'arachnoïde médullaire ou rachidienne. — 4. Point de réunion de l'arachnoïde rachidienne avec l'arachnoïde crânienne. — 5. Ampoule formée par l'arachnoïde autour de la queue de cheval. — 6, 6. Gaînes formées par l'arachnoïde aux racines postérieures des nerfs spinaux. — De 7 en 7, feuillet pariétal de l'arachnoïde tapissant la face intérieure de la dure-mère. — 8, 8. Ganglions et branches des nerfs rachidiens. — 9, 9. Branches postérieures des nerfs dorsaux, séparées par les ligaments costaux transversaires inférieurs.

Figure 3. **Système nerveux.** — 1. Dure-mère rachidienne incisée supérieurement et érignée sur les côtés. — 2, 2. Gaînes formées par cette membrane autour des racines et des ganglions spinaux. — 3. Arachnoïde rachidienne ou médullaire laissant voir par transparence les rameaux spinaux mis à nu supérieurement. — 4, 4. Gaînes formées par l'arachnoïde autour des racines des nerfs et du ligament dentelé. — 5, 5. Points de communication du feuillet viscéral de l'arachnoïde avec son feuillet pariétal. — 6. Pie-mère dans l'épaisseur de laquelle on voit les divisions artérielles du rameau spinal antérieur. — 7. Ligament dentelé séparant les racines antérieures des racines postérieures des nerfs spinaux; et servant de communication entre la dure-mère et la pie-mère.

Figure 4. **Système nerveux.** — 1. Dure-mère rachidienne. — 2. Feuillet pariétal de l'arachnoïde. — 3. Feuillet viscéral. — 4. Pie-mère. — 5. Moelle. — 6. Cavité arachnoïdienne. — 7. Cavité sous-arachnoïdienne. — 8. Point de réunion du feuillet viscéral avec le feuillet pariétal. — 9. Gaine de la dure-mère autour des racines d'un des nerfs spinaux et du ganglion correspondant. — 10. Racine postérieure et ganglion intervertébral. — 11. Racine antérieure. — 12. Ligament dentelé.

EXPLICATION DE LA PLANCHE 8.

Arachnoïde encéphalique.

Les figures 1 et 2 montrent le feuillet viscéral de l'arachnoïde de la base et de la convexité de l'encéphale. Le feuillet pariétal de cette membrane se remarque sur la face intérieure de la dure-mère dont les lambeaux sont renversés. La figure 3 présente une coupe verticale et transversale du cerveau et de ses enveloppes, afin de montrer les rapports réciproques qui existent entre ces diverses parties.

FIGURE 1. **Système vasculaire** — A, A. Artères vertébrales. — B. Tronc basilaire formé par l'anastomose des deux artères vertébrales. — C. Artère cérébelleuse antérieure. — D. Tronc médian antérieur ou rameau spinal antérieur. — Toutes les artères que nous venons de mentionner sont vues par transparence de l'arachnoïde. — E, E. Artères carotides internes revêtues de leurs gaînes arachnoïdiennes. — F, F, F. Veines cérébrales et cérébelleuses à nu. — G, G, G. Mêmes veines vues à travers l'arachnoïde. — H. Coupe du sinus longitudinal supérieur.

Système nerveux. — 1. Arachnoïde s'enfonçant entre les lobes antérieurs du cerveau. — 2. *Id.*, passant directement d'un lobe à l'autre. — 3. *Id.* recouvrant les artères carotides internes et le chiasma des nerfs optiques. — 4. Arachnoïde viscérale recouvrant le *tuber cinereum*. — 5. Gaîne de la tige pituitaire formée par l'arachnoïde. — Arachnoïde passant d'un lobe à l'autre et du cerveau à la protubérance annulaire, pour former l'espace sous-arachnoïdien antérieur. Cette arachnoïde viscérale, passant de la protubérance annulaire au bulbe et aux hémisphères du cervelet pour former l'espace sous-arachnoïdien postérieur. — 8. Arachnoïde viscérale recouvrant le lobe antérieur du cerveau et le nerf olfactif. — 9. Arachnoïde viscérale se dirigeant sur les lobes moyen et postérieur, sans s'enfoncer dans la scissure de Sylvius, et formant l'espace sous-arachnoïdien latéral correspondant. — Portion de l'arachnoïde viscérale fournissant des gaînes aux nerfs crâniens. — 11. Arachnoïde viscéral et bulbe rachidien coupés horizontalement. — 12. Arachnoïde pariétale adhérant aux lambeaux renversés de la dure-mère. — 13. Pie-mère et son réseau veineux mis à nu.

FIGURE 2. **Système vasculaire.** — A. Sinus longitudinal supérieur ouvert, et recevant les veines cérébrales. — B, B. Réseau veineux de la convexité du cerveau.

Système nerveux. — 1, 1. Arachnoïde viscérale recouvrant la convexité du cerveau et laissant voir par sa transparence les veines de cette convexité. — 2, 2. Pie-mère et réseau veineux à nu. — 3, 3, 3. Granulations de Pacchioni, dont une partie soulève l'arachnoïde et l'autre est mise à nu. — 4. Arachnoïde pariétale revêtant la face inférieure de la dure-mère, dont un lambeau est renversé.

FIGURE 3. **Système nerveux** — 1, 1. Fragments des lobes du cerveau. — 2, 2, 2. Double feuillet de la pie-mère dans chaque anfractuosité. — 3, 3. — Arachnoïde viscérale et sa continuité avec l'arachnoïde pariétale — 4. Feuillet extérieur de la dure-mère. — 5. Feuillet intérieur de la dure-mère confondu avec l'extérieur, qu'il abandonne pour se replier sur lui-même, et former, en s'accolant de nouveau, la faux et le sinus.

Fig. 2.

Fig. 3.

Fig. 1.

Dessiné d'après nature par Leveillé

Préparé par Ludovic

Imp. Lemercier à Paris

Fig. 1

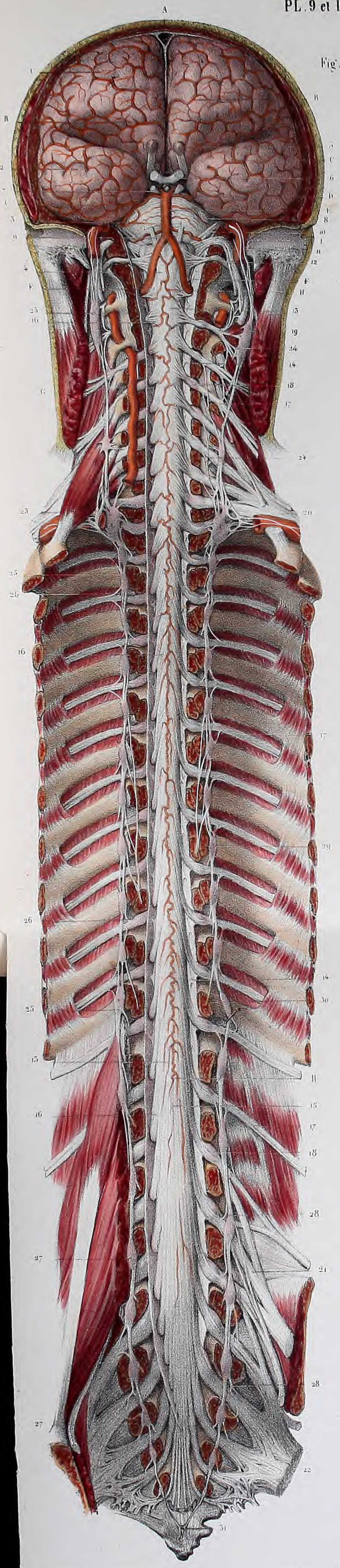

Fig. 2

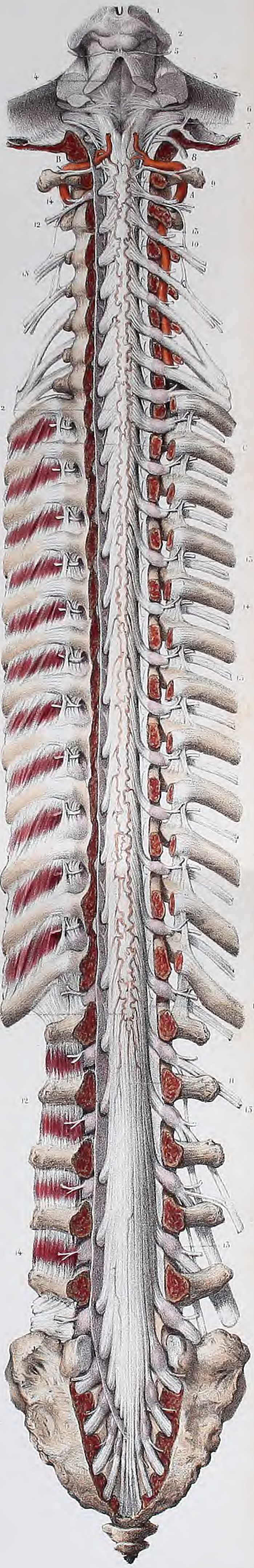

Dessiné d'après nature par Léveillé — Préparé par Ludovic — Imp. Lemercier à Paris

EXPLICATION DES PLANCHES 9 ET 10.

Pie-mère médullo-encéphalique.

tte planche montre principalement la pie-mère rachidienne superposée immédiatement à la le avec laquelle elle a des connexions, les divisions artérielles des rameaux spinaux et l'origine nerfs rachidiens, entre les racines desquelles on voit les ligaments dentelés.

figure 1 montre la pie-mère médullaire et sa continuité avec la pie-mère encéphalique, par le antérieur les divisions artérielles du rameau spinal antérieur, les racines et les branches antéres des nerfs rachidiens qui sont en rapport avec la chaîne ganglionnaire du grand symphatique.

figure 2 laisse voir la pie-mère médullaire ou rachidienne par le plan postérieur, les divisions ielles des rameaux spinaux postérieures, les racines et les branches postérieures des nerfs raiens.

GURE 1. — **Parties accessoires.** — (Voy. l'exion de la figure 2 des planches 1, 2).

stème vasculaire. — A. Sinus longitudinal suur. — B, B. Ramification de l'artère cérébrale anire. — C, C. Ramifications de la cérébrale moyenne. . Artère cérébrale postérieure. — E. Tronc basiformé par la convergence des F, F, artères vertés. — G. Artère vertébrale vue dans le canal ver- l à moitié coupé. — H. Rameau spinal antérieur, tant de l'anastomose par convergence des ramus- fournis par les artères vertébrales. — I. Portion artère carotide interne enlacée par les branches ndantes du ganglion cervical supérieur.

ystème nerveux. — 1. Pie-mère crânienne et son u artériel, recouvrant le lobe antérieur du cerveau. *d.*, le lobe moyen. — 3. *Id.*, la protubérance anire. — 4. *Id*, le bulbe crânien. — 5. Nerf olfactif. . Chiasma des nerfs optiques. — 7. Nerf moteur ire commun. — 8. Grosses et petites racines du trijumeau. — 9. Moteur oculaire externe. — 10. facial et auditif. — 11. Huitième paire formée par nerfs glosso-pharyngien, pneumogastrique et spinal. 12. Nerf grand hypoglosse. Tous ces nerfs reçoivent a pie-mère autant de gaînes qui se confondent avec névrilème. — De 13 en 13, pie-mère rachidienne uverte d'un réseau artériel formé par les artères mé- -spinales. Cette membrane envoie un double proement dans le sillon médian antérieur de la moelle. 14, 14. Ligament dentelé, commençant au niveau trou occipital, entre l'artère vertébrale et le nerf nd hypoglosse, et se terminant à peu près au niveau 'extrémité inférieure de la moelle. Ce ligament éta- une communication entre la pie-mère et la dure-, et sépare les racines antérieures des racines posures des nerfs rachidiens; il est un des moyens de é de la moelle. —. 15. Ligament caudal ou coccy-, d'une apparence nacrée, formée par la terminaide la pie-mère; il occupe le centre de la queue de val, s'insère à la base du coccyx et sert à fixer l'exnité inférieure de la moelle. — 16, 16, 16. Racines frieures des nerfs rachidiens. Chacun des filets concourent à former les racines est entouré d'une ne névrilématique de la pie-mère. — 17, 17, 17. nches antérieures des nerfs rachidiens. — 18, 18. nglions rachidiens ou spinaux. — 19. Plexus ceral. — 20. Plexus brachial. — 21. Plexus lombaire. 22. Plexus sacré. — 23, 23. Portion cervicale de haîne ganglionnaire du grand sympathique, formée les ganglions cervical, supérieur, moyen, inférieur eur cordon de communication. — 24, 24. Anastomoses des plexus cervical et brachial avec la portion cervicale du grand sympathique. — 25, 25. Portion thoracique de la chaîne ganglionnaire du grand sympathique. — 26, 26, 26. Anastomoses des ganglions thoraciques avec les nerfs intercostaux. — 27, 27. Portion lombaire et sacrée de la chaîne ganglionnaire du grand sympathique. — 28, 28. Anastomoses de ces mêmes ganglions avec les nerfs lombaires et sacrés. — 29. Portion du grand splanchnique. — 30. Portion du petit splanchnique. — 31. Ganglion coccygien, résultant de l'anastomose médiane de l'extrémité inférieure des deux chaînes ganglionnaires du grand sympathique.

FIGURE 2. — **Parties accessoires.** — (Voy. l'explication de la figure 1 des planches 1 et 2.)

Système vasculaire. — A. Artère vertébrale. — B. Artère cérébelleuse inférieure et postérieure. — C, C. Rameaux spinaux postérieurs Ils naissent de l'artère vertébrale au point où celle-ci contourne les parties latérales du bulbe, se dirigent parallèlement, de haut en bas, sur les côtés du sillon médian-postérieur, en affectant dans leur trajet une disposition flexueuse, et reçoivent, comme le rameau spinal antérieur, des branches de renforcement qui traversent le canal fibreux fourni par la dure-mère à chaque paire de nerfs. Ces branches proviennent des artères cervicales, dorsales, lombaires et sacrées.

Système nerveux. — 1. Coupe de la couche optique. — 2. Tubercules quadrijumeaux. — 3. Section des pédoncules du cervelet. — 4. Paroi antérieure du quatrième ventricule. — 5. Nerf pathétique. — 6. Nerf auditif. Il contourne le corps restiforme et se divise en plusieurs filets qu'on peut suivre jusqu'au sillon médian du calamus scriptorius, et qui concourent à former les barbes du calamus. — 7. Huitième paire, s'engageant dans le trou déchiré postérieur. — 8. Nerf grand hypoglosse vu à droite, dans le trou condylien antérieur coupé à moitié. — De 9 en 9, surface extérieure de la pie-mère rachidienne, recouverte d'un réseau artériel flexueux provenant des artères méduli-spinales. — 10, 10. Ligament dentelé, séparant les racines antérieures des racines postérieures des nerfs rachidiens. — 11. Ligament coccygien ou caudal, appelé par les anciens nerf impair. Il n'est autre chose que la terminaison caudale de la pie-mère, et est, par conséquent, de nature fibreuse comme elle. — 12, 12, 12. Racines postérieures des nerfs spinaux. — 13, 13, 13. Ganglions des nerfs spinaux, formés aux dépens des racines postérieures. — 14, 14, 14. Branches postérieures des nerfs spinaux. — 15, 15, 15, Branches antérieures des nerfs spinaux.

EXPLICATION DE LA PLANCHE 11.

Divisions artérielles de la pie-mère encéphalique.

La figure 1 représente les artères de la face inférieure de l'encéphale.

La figure 2 fait voir ces mêmes artères sur la face interne d'un hémisphère cérébral, au moyen d'une coupe verticale antéro-postérieure pratiquée sur le noyau cérébral. On voit aussi, sur la même figure, des artères du cervelet, de la protubérance et du bulbe crânien lesquels sont conservés entiers, et vus de profil.

Figure 1. — **Système vasculaire.** — A, A. Artères vertébrales. — B. Rameau spinal antérieur ou tronc médian antérieur. Il provient de l'anastomose par convergence des deux ramuscules fournis par les artères vertébrales. — C, C. Rameaux spinaux postérieurs émanés des artères vertébrales au niveau des parties latérales du bulbe crânien, et se dirigeant sur la face postérieure de celui-ci, où ils deviennent parallèles entre eux. — D, D. Artères cérébelleuse inférieure et postérieure. — E. Tronc basilaire résultant de l'anastomose par convergence des artères vertébrales. — F, F. Ramuscule chevelu de la protubérance. — G. Artère cérébelleuse inférieure et antérieure. — H. Cérébelleuso supérieure, contournant le pédoncule cérébral et se perdant sur la face supérieure du cervelet. — I. Artère cérébrale postérieure. Branche terminale du tronc basilaire, elle se dirige en dehors parallèlement à la cérébelleuse supérieure dont elle est séparée par le nerf moteur oculaire commun; de là elle se porte en arrière entre le cervelet et le lobe postérieur du cerveau dans lequel elle se ramifie. On voit sur le lobe postérieur du cerveau, du côté gauche, le trajet de cette artère mise à nu, au moyen de l'ablation de l'hémisphère correspondant du cervelet, par une section faite sur son pédoncule moyen. — J. Artère choroïdienne postérieure ; qui vient de la cérébrale postérieure, contourne le pédoncule du cerveau, passe dans la fente cérébrale de Bichat, et se ramifie dans le plexus choroïde de la toile choroïdienne.—K. Artère communiquante postérieure, ou communiquante de Willis.— L. Artère carotide interne coupée, donnant : en arrière, M, la choroïdienne antérieure; et en dehors, N, la cérébrale moyenne. Cette dernière se dirige vers la scissure de Sylvius, dans laquelle elle s'enfonce, après avoir fourni des rameaux à la face inférieure du lobe antérieur du cerveau. On voit du côté gauche, par l'ablation d'une portion du lobe moyen, la même artère dans la scissure de Sylvius, dont l'une, antérieure, repose sur le lobe antérieur auquel elle envoie des rameaux; l'autre, postérieure, sur le lobe postérieur, fournissant également des rameaux ; la troisième répond au lobule triangulaire qu'on remarque au fond de la scissure de Sylvius, et auquel elle donne aussi des ramifications. Ces trois branches vont ensuite se réfléchir de bas en haut sur la convexité du cerveau dans laquelle elles s'épanouissent après s'être anastomosées entre elles et avec les artères cérébrales antérieure et postérieure. — O. Artère cérébrale antérieure. — P. Point de réflexion de cette artère sur le corps calleux. — R. Artère communiquante antérieure.

Système nerveux. — Les nerfs crâniens sont vus à leur origine, afin qu'on étudie les rapports avec les artères.

Figure 2. — **Système vasculaire.** — A. Artère vertébrale. — B. Rameau spinal antérieur. — C. Rameau spinal postérieur. — D. Artères cérébelleuses inférieure et postérieure. — E. Tronc basilaire. — F. Artères cérébelleuses inférieure et antérieure. — G. Artère cérébelleuse supérieure se distribuant à la face supérieure du cervelet. — H. Artère cérébrale postérieure coupée. — I. Artère choroïdienne supérieure contournant le pédoncule du cerveau et passant entre les tubercules quadrijumeaux et le bourrelet du corps calleux, pour se perdre dans le plexus choroïde. — J. Artère communiquante de Willis. — K. Carotide interne. — L. Cérébrale moyenne se perdant dans la scissure de Sylvius. — M. Artère cérébrale antérieure contournant le corps calleux, auquel elle donne plusieurs branches, et se ramifiant sur la face interne de l'hémisphère cérébral.

Système nerveux. — 1. Face interne de l'hémisphère gauche. — 2. Corps calleux. — 3. Septum lucidum. — 4. Voûte à trois piliers. — 5. Moitié du ventricule moyen. — 6. Glande pinéale et ses pédoncules. — 7. Tubercules quadrijumeaux. — 8. Pédoncule cérébral droit coupé. — 9. Protubérance annulaire. — 10. Bulbe crânien. — 11. Cervelet vu de profil.

PL. II.

Fig. 1

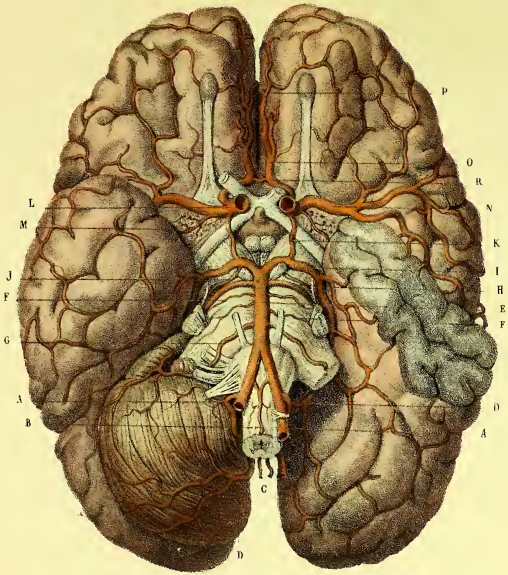

Fig. 2

Dessiné d'après nature par Lévellé

Préparé par Budovic

Imp. Lemercier à Paris

Pl. 12 et 13.

Fig. 1

Fig. 2



Fig. 3

Fig. 4

Fig. 5

Fig. 6

Fig. 7

Fig. 8

Fig. 9

Fig. 10

Fig. 11

Fig. 12

Fig. 13

Fig. 14

Fig. 15

Fig. 16

Fig. 17

Fig. 18

Fig. 19

Fig. 20

Fig. 21

Fig. 22

Dessiné d'après nature par Leveille

Préparé par Ludovic

Imp. Lemercier Paris

EXPLICATION DES PLANCHES 12 ET 13.

Moelle épinière et moelle allongée.

Les figures 1 et 2 montrent la moelle épinière avec ses sillons et ses renflements, isolés du canal rachidien, privée de la pie-mère et des racines des nerfs spinaux.

La figure 3 sert à montrer l'entrecroisement des cordons latéraux de la moelle qui concourent à former les pyramides antérieures du bulbe crânien.

Figure 4: coupe transversale des pédoncules cérébraux.

Figure 5: coupe horizontale du bulbe crânien, au niveau de la partie moyenne des olives.

La figure 7 et les autres sont des coupes horizontales de la moelle, faites à diverses hauteurs, pour étudier: 1° les deux substances blanche et grise de la moelle; 2° leurs rapports de position et de proportion; 3° les différentes formes de la substances grise; 4° les sillons de la moelle.

Figure 1. — **Plan antérieur. — Système nerveux.** — 1. Chiasma des nerfs optiques. — 2. Pédoncule du cerveau. On remarque dans l'espace losangique compris entre le nerf optique et les pédoncules du cerveau, d'avant en arrière : — 3, le tuber cinereum; — 4, les tubercules mamillaires; — 5, et les lamelles perforées médianes. — 6. Protubérance annulaire. — 7. Coupe du pédoncule moyen du cervelet. — 8. Sillon transversal, séparant le bulbe de la protubérance. — 9. Premier renflement de la moelle ou bulbe crânien. — 10. Pyramide antérieure. — 11. Corps olivaire. — 12. Portion antérieure du corps restiforme. — 13. Collet du bulbe. — 14. Bulbe rachidien moyen ou renflement cervico-brachial. — 15. Bulbe rachidien inférieur ou renflement lombaire. — De 16 en 16, sillon médian antérieur. Il est peu profond et occupe le tiers antérieur de l'épaisseur de la moelle. En l'écartant un peu, on aperçoit au fond une lame blanche, criblée de trous : c'est la commissure antérieure. — De 17 en 17, sillons latéraux ou collatéraux antérieurs, très-superficiels et plutôt apparents que réels; ils sont placés en dehors des racines antérieures : ces sillons ne sont pas admis par tous les anatomistes.

Figure 2. — **Plan postérieur. — Système nerveux.** — 1. Coupe de la couche optique. — 2. Tubercules quadrijumeaux. — 3. Faisceau triangulaire latéral de l'isthme.— 4. Coupe du pédoncule du cervelet.— 5. Bulbe crânien.— 6. Plancher antérieur du quatrième ventricule. — 7. Sillon médian du quatrième ventricule, concourant à former le calamus scriptorius. — 8. Renflement mamelonné, bordant le bec du *calamus*. — 9. Portion postérieure du corps restiforme. — 10. Bulbe rachidien moyen. — 11. Bulbe rachidien inférieur.

De 12 en 12, sillon médian postérieur, plus profond, mais plus étroit que l'antérieur; il occupe un peu plus de la moitié postérieure de l'épaisseur de la moelle. On voit, par l'écartement, au fond de ce sillon, une lame grisâtre : c'est la commissure grise postérieure. — De 13 en 13, sillons latéraux ou collatéraux postérieurs. Ils sont d'une couleur grisâtre due au prolongement de la substance grise centrale et servent d'implantation aux racines postérieures des nerfs spinaux. — 14, 14. Sillons postérieurs intermédiaires. Ils commencent en dehors des faisceaux renflés en mamelons qui bordent le bec du *calamus scriptorius*, longent la région cervicale et les deux tiers supérieurs de la région dorsale où ils semblent se terminer.

Figure 3. — **Système nerveux.** — 1. Moitié droite de la moelle. — 2. Moitié gauche. Chacune de ces moitiés se divise en trois cordons. — 3. Cordon antérieur. — 4. Cordon postérieur. — 5. Cordon moyen ou latéral. Les cordons de la moitié gauche sont écartés les uns des autres pour être bien vus; ceux de la moitié droite sont rapprochés. — 6. Cordon antérieur de la moelle, divisé supérieurement en deux portions, dont la plus interne contribue à la formation de la pyramide correspondante. — 7. Cordon moyen ou latéral, divisé supérieurement en trois ou quatre portions entrecroisées par autant de portions du cordon latéral du côté opposé. Cet entrecroisement qui a lieu d'un côté à l'autre, et d'avant en arrière, est l'origine des deux tiers internes des pyramides. — 8, 8. Pyramides. — — 9. Fibres blanches de la pyramide, traversant la protubérance d'avant en arrière et se continuant avec le pédoncule du cerveau. — 10. Coupe superficielle des fibres transverses de la protubérance, propre à montrer les rapports de profondeur qui existent entre celle-ci et les fibres antéro-postérieures de la pyramide correspondante. — 11. Coupe plus profonde des fibres transverses de la protubérance pour faire voir le prolongement du faisceau innominé du bulbe (faisceau moyen), qui se continue avec les pédoncules du cerveau. La portion du faisceau innominé, correspondant au pédoncule cérébral, se distingue de ce pédoncule par une couche de matière noirâtre, connue sous le nom de *locus niger* de Sœmmerring. — 12. Olive gauche. — 13. Olive droite mise à nu par la section de la pyramide correspondante.

Figure 4. — **Système nerveux.** — Coupe transversale faite sur les pédoncules cérébraux, immédiatement au devant de la protubérance annulaire.

1. Espace interpédonculaire. — 2, 2. Étage inférieur des pédoncules. — 3, 3. Étage moyen des pédoncules. — 4, 4. Substance noire ou *locus niger* de Sœmmerring, séparant ces deux étages, dans l'épaisseur des pédoncules. — 5, 5. Étage supérieur. On y remarque : — 6, la coupe de l'aqueduc de Sylvius; — 7, 7. *Id.* des pédoncules supérieurs du cervelet, ou *processus cerebelli ad testes;* — 8, 8, *Id.* de deux des tubercules quadrijumeaux (testes).

Figure 5. — **Système nerveux.** — 1, 1. Coupe triangulaire des pyramides. — 2, 2. Coupe festonnée des olives. — 3, 3. Section des corps restiformes. — 4, 4. *Id.* des faisceaux moyens ou faisceaux innominés, — 5. *Id.* du plancher antérieur du quatrième ventricule.

Figure 7. **Système nerveux.** — 1. Moitié droite de la moelle. — 2. Moitié gauche. — 3. Sillon médian antérieur. — 4. Sillon médian postérieur. — 5, 5. Sillons collatéraux postérieurs. — 6. Commissure antérieure ou blanche. — 7. Commissure postérieure ou grise. — 8, 8. Cornes antérieures de la substance grise, terminées par un renflement. — 9, 9. Cornes postérieures de la substance grise, prolongées jusque dans les sillons collatéraux postérieurs. — 10, 10. Faisceaux antéro-latéraux. — 11, 11. Faisceaux postérieurs. Ces deux ordres de faisceaux sont formés par la substance blanche.

EXPLICATION DE LA PLANCHE 14.

Moelle allongée.

Cette planche a pour objet de montrer la conformation extérieure des différentes parties de la moelle allongée ainsi que leurs connexions réciproques.

Figure 1. — **Face antéro-inférieure de la moelle allongée.** — Elle se compose de la protubérance annulaire, du bulbe crânien, des pédoncules cérébelleux moyens et des pédoncules cérébraux. — 1. Protubérance annulaire. — 2, 2. Origine apparente de la cinquième paire. — 3, 3. Pédoncules moyens du cervelet. — 4. Bulbe crânien. — 5, 5. Pyramides antérieures présentant, au moment de pénétrer dans la protubérance, des fibres arciformes. — 6, 6. Corps olivaires croisés à leur extrémité inférieure par des fibres arciformes. — 7, 7. Tubercules cendrés de Rolando. — 8, 8. Corps restiformes dont une portion seulement est visible ici, et dont la majeure partie se voit à la face postéro-supérieure de la moelle allongée. — 9, 9. Portions apparentes des pédoncules cérébraux. — 10, 10. Corps genouillés dont les internes sont gris et saillants, et les externes blanchâtres et moins marqués.

Figure 2. — **Face postéro-supérieure de la moelle allongée.** — Elle offre à considérer la paroi antérieure du quatrième ventricule, les pédoncules supérieurs du cervelet, les faisceaux triangulaires latéraux, ou rubans de Reill, les tubercules quadrijumeaux, et comme dépendance, la glande pinéale.

1. Paroi antérieure du quatrième ventricule, ou sinus rhomboïdal, présentant dans son triangle inférieur le *calamus scriptorius*. — 2. Sillon médian postérieur de la moelle allongée. — 3, 3. Corps restiformes. — 4, 4. Pyramides postérieures ou renflements mamelonnés des cordons médians postérieurs intermédiaires. — 5, 5. Pédoncules cérébelleux supérieurs ou *processus cerebelli ad testes*. — 6, 6. Faisceaux triangulaires latéraux de la moelle allongée ou rubans de Reill. — 7, 7. Sillon latéral de la moelle allongée. — 8, 8. Tubercules quadrijumeaux ou bijumeaux.

Figure 3. — 1. Valvule de Vieussens. — 2, 2. Nerf pathétique ou quatrième paire naissant sur la valvule de Vieussens. — 3, 3. Rubans de Reill. — 4. Tubercules quadrijumeaux. — 5. Vermis supérieur renversé pour bien faire voir la valvule de Vieussens. — 6, 6. Coupe des pédoncules cérébelleux. — 7. Glande pinéale renversée en avant pour faire voir ses pédoncules inférieurs.

Figure 4. — 1. Portion du vermis supérieur recouvrant la valvule de Vieussens. — 2. Tubercules quadrijumeaux. — 3. Coupe antéro-postérieure et oblique du cervelet. — 4 Coupe horizontale du cervelet (ces deux coupes ont pour objet de montrer les rapports de situation et les profondeurs qui existent entre la valvule de Vieussens et le cervelet).

Figure 5. — 1. Extrémité antérieure du vermis inférieur. — 2, 2. Extrémités antérieures des lobules tonsillaires; elles se voient dans le quatrième ventricule par la destruction de la valvule de Vieussens. — 3, 3. Pédoncules cérébelleux supérieurs. — 4. Corps rhomboïdal mis à nu par une section horizontale du cervelet : il correspond aux angles latéraux du quatrième ventricule. — 5, 5. Lobes latéraux du cervelet. — 6 Portion du lobe moyen du cervelet.

Figure 6. — **Face latérale de la moelle allongée.** — 1. Pyramide antérieure. — 2. Olive. — 3. Sillon longitudinal qui sépare la pyramide de l'olive, et dans lequel s'insèrent les filets radiculaires du grand hypoglosse. — 4. Fibres arciformes et tubercules cendrés de Rolando. — 5. Corps restiformes. — 6. Sillon qui le sépare de l'olive. — 7. Ligne d'insertion des nerfs glosso-pharyngien, pneumogastrique et des racines bulbaires du nerf spinal. — 8. Faisceau intermédiaire à cette ligne et à l'olive, ou faisceau respiratoire de Ch. Bell. — 9. Nerf auditif contournant le corps restiforme. — 10. Pédoncule moyen du cervelet coupé. — 11. Grosse racine de la cinquième paire se dégageant de la protubérance entre ses bandelettes supérieure et moyenne. — 12. Deux des tubercules quadrijumeaux. — 13. Corps genouillés externe et interne se continuant avec les racines externe et interne de la bandelette optique. — 14. Pédoncule cérébral coupé.

Fig. 1.

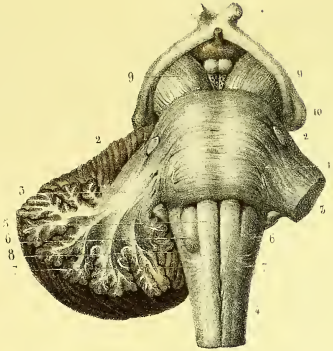

Fig. 3.

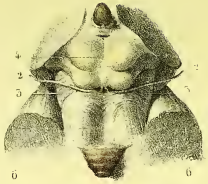

Fig. 2.

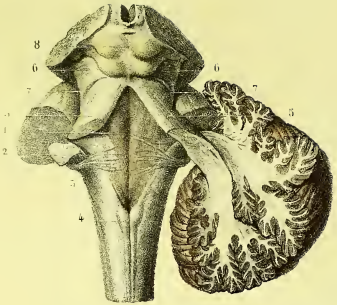

Fig. 4

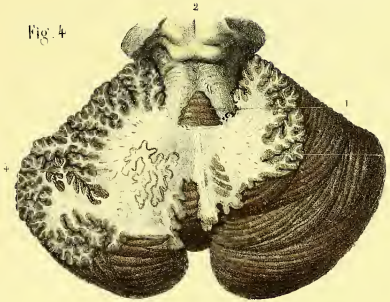

Fig. 6

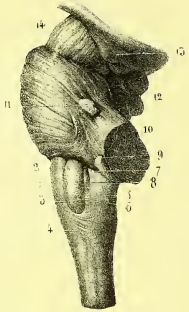

Fig. 5

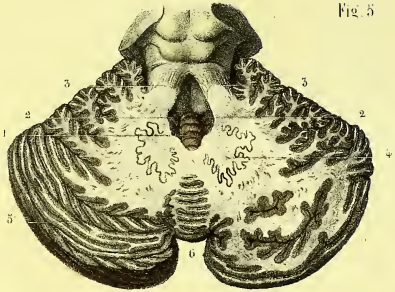

Dessiné d'après nature et gravé par Lévéillé

Préparé par Lutidon

Imp. Hénicquier & Fils

PL. 15.

Fig. 1.

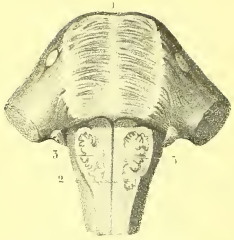

Fig. 2

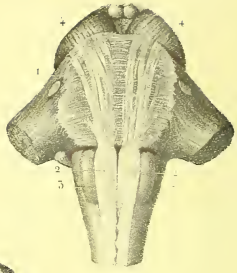

Fig. 8

Fig. 3.

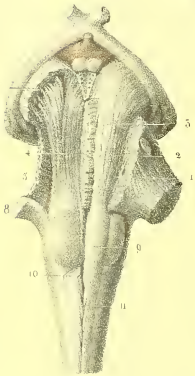

Fig. 4

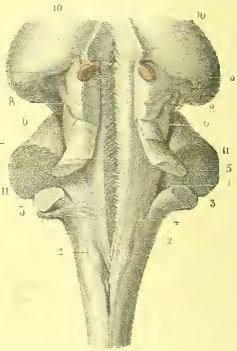

Fig. 7

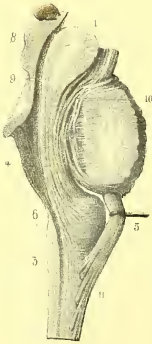

Fig. 6

Fig. 5

Imp. Heinzelmann et Dupont à Paris

EXPLICATION DE LA PLANCHE 15.

Moelle allongée.

Cette planche montre la conformation intérieure des parties constituantes de la moelle allongée, leurs différents prolongements ainsi que leurs rapports réciproques.

Figure 1. — 1. Coupe horizontale et superficielle de la face antéro-inférieure de la protubérance. — 2. Coupe horizontale et superficielle du bulbe crânien : on y voit les olives se rapprocher de la ligne médiane, en passant derrière les pyramides.

Figure 2. — 1. Coupe horizontale et profonde de la protubérance, faite au niveau du plan du bulbe et des pédoncules du cerveau. — 2, 2. Pyramides conservées en entier. — 3, 3. Olives dont on ne voit qu'une portion : l'autre étant cachée par les pyramides. — 4, 4. Pédoncules du cerveau.

Figure 3. — 1. Coupe des fibres transversales superficielles de la protubérance, pratiquée sur un côté, pour voir plus profondément, 2, les fibres antéro-postérieures de la pyramide, lesquelles se continuent à travers la protubérance avec les fibres superficielles du pédoncule correspondant. — 3. Coupe des fibres transversales moyennes de la protubérance, pour laisser voir, 4, d'autres fibres longitudinales qui appartiennent à la face antérieure du corps intermédiaire ou latéral du bulbe. — 5. Fibres transversales profondes de la protubérance annulaire. — 6. Corps genouillés externe et interne, donnant naissance aux racines interne et externe de la bandelette optique. — 7. Substance noirâtre (*locus niger Sœmmerringii*) placée dans l'épaisseur de chaque pédoncule cérébral, immédiatement au devant de la protubérance, entre les fibres pédonculaires de la pyramide, et celles des faisceaux moyens. — 8. —Section de la portion cérébelleuse du corps restiforme. — 9. Pyramide. — 10. Pyramide coupée en partie pour faire voir toute l'olive correspondante. — 11. Point d'entrecroisement ou de décussation des pyramides, lequel est rendu visible par un léger écartement de ces corps.

Figure 4. — 1. Entrecroisement des fibres, vu au fond du sillon médian de la paroi antérieure du quatrième ventricule. — 2, 2. Corps restiforme. — 3. Portion cérébelleuse de ces corps. — 4. Sa position cérébrale. — 5, 5. Pédoncules supérieurs du cervelet. — 6, 6. Rubans de Reill ou faisceaux triangulaires de la moelle allongée. — 7. Valvule de Vieussens. — 8, 8. Tubercules quadrijumeaux. — 9, 9. Moitiés de la glande pinéale. — 10, 10. Couches optiques. — 11, 11. Coupe des pédoncules cérébelleux moyens.

Figure 5. — 1. Protubérance annulaire. — 2. Bulbe crânien. — 3. Pédoncule cérébral. — 4. Grosse racine de la cinquième paire, poursuivie dans l'épaisseur de la protubérance jusqu'au bulbe où elles s'anastomosent avec 5, nerf auditif.

Figure 6. — 1. Moitié gauche de la moelle allongée qui offre, 2, des fibres antéro-postérieures et tranversales entre lesquelles se trouvent supérieurement des fibres longitudinales appartenant aux pyramides et inférieurement de grosses fibres obliquement dirigées qui ont servi à l'entrecroisement de ces faisceaux.

Figure 1. — 1, 1. Coupe extéro-postérieure et verticale de la moelle allongée, faite un peu en dehors de la ligne médiane. — 2. Protubérance annulaire. — 3. Bulbe crânien. — 4. Faisceau moyen ou innominé, placé entre 5, pyramide antérieure, 6, le corps restiforme, 7, du pédoncule supérieur du cervelet et 8 de tubercules quadrijumeaux. — 9. Acqueduc de Sylvius. — 10. Continuation de quelques fibres du faisceau moyen avec le collier interpédonculaire de la protubérance. — 11. Coupe des bandelettes qui ont formé la décussation des pyramides.

Figure 8. — 1. Coupe transversale et horizontale de la moelle allongée à 5 millimètres au-dessus des pyramides et vue du côté de la section, on y voit des fibres transversales prendre une direction onduleuse pour s'entrecroiser entre elles et dans l'intervalle desquelles on voit passer quatre faisceaux longitudinaux antéro-postérieurs, dont les deux antérieurs sont les pyramides et les deux postérieurs appartiennent aux faisceaux moyens de la protubérance. — 3, 3. Pédoncules moyens du cervelet. — 4, 4. Tubercules *testes*. — 5. Valvule de Vieussens. — 6. Aqueduc de Sylvius.

EXPLICATION DE LA PLANCHE 16.

Cervelet.

Cette planche montre la conformation extérieure et intérieure du cervelet, en connexion avec les différentes parties de la moelle allongée.

Figure 1. — Région supérieure du cervelet. — 1. Éminence vermiculaire supérieure. — 2. Échancrure médiane du cervelet. — 3. Tubercules quadrijumeaux conservés pour indiquer leurs rapports avec cet organe.

Figure 2. — Région inférieure du cervelet. Le bulbe crânien est coupé à sa base pour mettre à nu le vermis inférieur. La protubérance et les pédoncules cérébelleux moyens sont conservés pour faire voir les rapports de ces organes avec le cervelet.

1. Grande scissure médiane du cervelet, faisant suite, en arrière, à l'échancrure qui reçoit la faux du cervelet, et qui se termine en avant par une large gouttière qui reçoit la moitié postérieure du bulbe crânien. — 2. Éminence vermiculaire inférieure, ou *vermis inferior*. — 3, 3. Amygdales ou lobules tonsillaires placés en dehors du bulbe crânien. — 4. 4. Lobules du nerf vague, ou touffe, adhérents aux pédoncules moyens du cervelet. — 5. Bulbe crânien coupé au niveau de sa base, pour montrer, 6, la section des pyramides, 7, la section des olives, et 8, des corps restiformes. — 9. Protubérance annulaire se continuant de chaque côté avec le cervelet par ses pédoncules moyens. — 10. Grosse et petite racine de la cinquième paire. — 11. Sixième paire. — 12. Portion dure et portion molle de la septième paire, et son nerf intermédiaire.

Figure 3. — Région inférieure du cervelet montrant le vermis inférieur et ses prolongements latéraux mis à nu par le renversement d'arrière en avant du bulbe crânien, et par un léger écartement des hémisphères du cervelet. Les lobules tonsillaires sont enlevés pour montrer les valvules de Tarin.

1. Vermis inférieur. — 2, 2. Ses prolongements latéraux qui pénètrent dans les hémisphères du cervelet avec lesquels ils se confondent, et auxquels ils forment une espèce de commissure. — 3. Prolongement postérieur du vermis inférieur, occupant le fond de l'échancrure postérieure du cervelet. — 4. Prolongement intérieur de ce vermis, se terminant par un petit renflement mamillaire, ou luette. — 5. 5. Valvule de Tarin se continuant avec la luette. — 6. Plexus choroïde du quatrième ventricule.

Figure 4. — Elle est destinée à faire voir la partie antérieure de la circonférence du cervelet. — 1. Région supérieure du cervelet présentant la forme d'un double plan incliné. — 2. Région inférieure. — 3. Sillon de la circonférence divisant le cervelet en deux portions supérieure et inférieure. — 4. Pédoncule cérébelleux moyen pénétrant dans l'épaisseur du cervelet où il est masqué un peu par, 5, le lobule du nerf vague. — 6. Coupe verticale et transversale d'une portion de la circonférence antérieure du cervelet, pour laisser voir, 7, le pédoncule moyen s'irradiant dans l'épaisseur du cervelet. — 8. Bulbe crânien. — 9. Protubérance annulaire. — 10. Coupe des pédoncules cérébraux. — 11. Collier interpédonculaire de la protubérance. — 12. *Locus niger* de Sœmmerring.

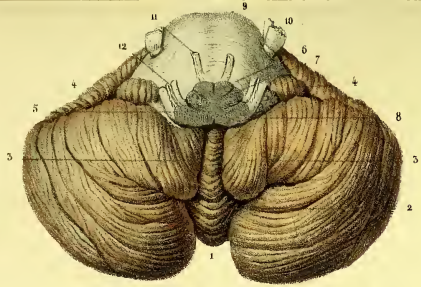

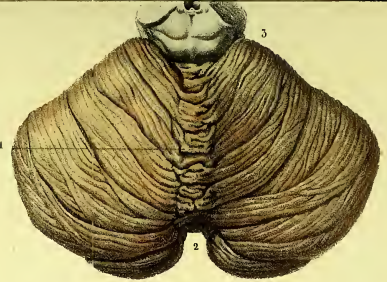

Fig. 5.

Fig. 3.

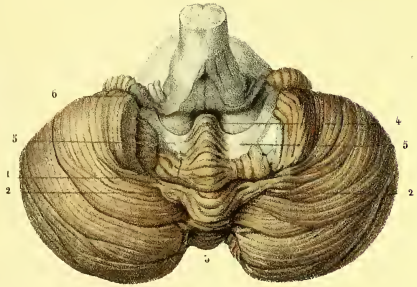

Fig. 4.

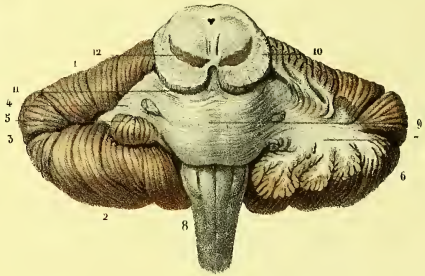

Dessiné d'après nature par Neveille

Préparé par Ludovic

Imp. Lemercier à Paris

Fig. 2

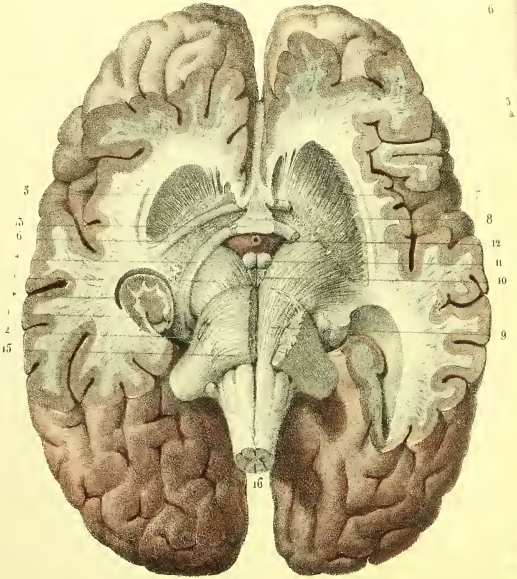

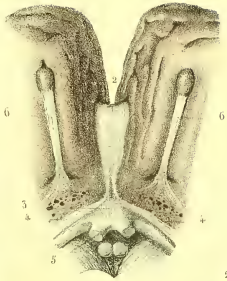

Fig. 3.

Fig. 1

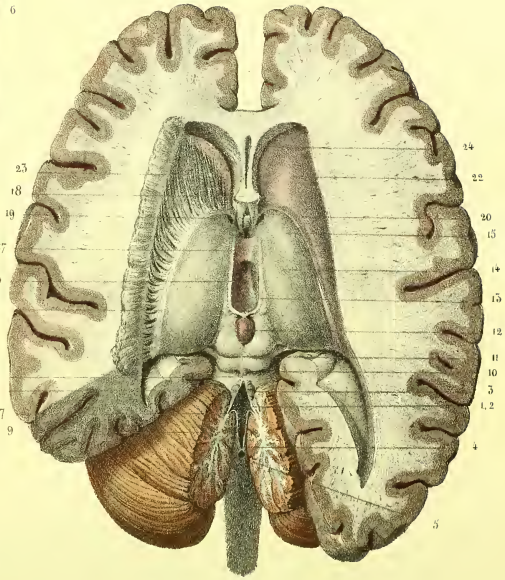

Fig. 4

Fig. 5.

Dessiné d'après nature par [illegible]

Gravé par Ludovic

Imp. Lemercier à Paris

EXPLICATION DE LA PLANCHE 17.

Ventricules médians et dépendances.

Cette planche a pour objet d'étudier le quatrième ventricule, le troisième ventricule ou moyen, et leurs voies de communication; les commissures du ventricule moyen, la glande pinéale, le *tuber cinereum*, l'infundibulum, la glande pituitaire, les couches optiques, les corps striés, la lame cornée et la bandelette demi-circulaire.

Figure 1. — 1. Quatrième ventricule (premier ventricule de Tiedmann). — 2. Paroi antérieure du quatrième ventricule. — 3. Paroi postérieure du même ventricule. — 4. Deux lamelles fibro-vasculaires qui ne sont qu'une expansion de la pie-mère du bulbe crânien. — 5. Angle inférieur du quatrième ventricule répondant au bec du *calamus scriptorius*, et à l'orifice de Magendie. — 6. Portion antérieure du vermis supérieur. — 7. Extrémité antérieure du vermis inférieur ou luette. — 8. Valvule de Vieussens coupée ici sur la ligne médiane et écartée. — 9. Arbre de vie du lobe médian du cervelet se continuant avec la valvule de Vieussens. — 10. Faisceau triangulaire ou ruban de Reill. — 11. Tubercules quadrijumeaux. — 12. Glande pinéale ou *conarium*. — 13. Ses pédoncules antérieurs ou rênes de l'âme (*habenæ*). — 14, 14. Couches optiques. — 15. *Corpus album sub rotondum*. — 16. Ventricule moyen ou troisième ventricule. — 17. Commissure molle ou commissure grise. — 18. Piliers antérieurs de la voûte à trois piliers. — 19. Commissure cérébrale antérieure. — 20. Lame cornée (*frenulum novum Tarinii*). — 21. Bandelette semi-circulaire. — 22. Corps striés. — 23. Face supérieure des fibres rayonnées pédonculaires mises à nu par l'ablation du noyau intraventriculaire du corps strié.— 24. Ventricule du *septum lucidum*.

Figure 2. — Elle montre, à la base du cerveau, la face inférieure des couches optiques, le noyau extraventriculaire des corps striés, et la commissure cérébrale antérieure sur un des côtés.

Ces organes sont enlevés du côté opposé pour laisser voir la face inférieure d'un pédoncule cérébral et l'épanouissement de ses fibres.— 1. Corps genouillé interne.— 2. Corps genouillé externe. — 3. Face inférieure d'un pédoncule cérébral contourné. — 4, par la bandelette et les racines des nerfs optiques. — 5. Noyau extraventriculaire des corps striés. — 6. Commissure cérébrale antérieure. — 7. Face inférieure des plans des fibres rayonnées pédonculaires mises à nu par l'ablation du noyau extraventriculaire du corps strié. — 8. Entrecroisement des fibres pédonculaires ascendantes avec les fibres verticales descendantes du corps calleux. — 9. Continuation des fibres pédonculaires avec celles des pyramides. — 10. Lamelles perforées médianes ou espace interpédonculaire. — 11. Tubercules mamillaires ou pisiformes. — 12. *Tuber cinereum* et sa tige pituitaire. — 13. Chiasma coupé à son origine et légèrement renversé en arrière. — 14. Circonvolutions de l'hippocampe. — 15. Protubérance annulaire et pédoncules cérébelleux coupés. — 16. Bulbe crânien.

Figure 3. — 1, 1. Lobules frontaux écartés l'un de l'autre, afin de voir, 2. la portion réfléchie du corps calleux, appelée *genou* et *bec*. — 3. Sa portion médiane se continuant avec le chiasma des nerfs optiques pour former la paroi antérieure du ventricule moyen. — 4, 4. Portions latérales du bec, constituant les pédoncules du corps calleux de Vicq d'Azyr. — 5. Chiasma des nerfs optiques renversés en arrière, se continuant avec la portion médiane du bec du corps calleux, et constituant une lamelle mince, appelée lame sus-optique, quelquefois percée d'un trou. — 6. Nerf olfactif.

Figure 4 et 5. — La première représente le corps pituitaire par sa face supérieure. La seconde montre la moitié de ce corps et de sa tige, par le côté de la section verticale antéro-postérieure.

EXPLICATION DE LA PLANCHE 18.

Ventricules latéraux et dépendances.

Cette planche a pour objet de montrer les ventricules latéraux, la voûte à trois piliers, le trou de Monro, le *septum lucidum*, la toile choroïdienne et les plexus choroïdes.

Figure 1. — 1. Voûte à trois piliers. — 2, 2. Trou de Monro. — 3. *Septum lucidum*. — 4, 4. Couches optiques. — 5, 5. Corps striés. — 6, 6. Lames cornées. — 7, 7. Bandelettes demi-circulaires. — 8, 8. Plexus choroïdes. — 9, 9. Ventricules latéraux. — 10. Cavité digitale ou ancyroïde. — 11. Ergot de Morand (petit hippocampe, éminence unciforme). — 12. Portion du corps calleux renversé. — 13. Coupe du bourrelet. — 14. Veines de Galien dans le canal arachnoïdien de Bichat.

Figure 2. — Elle montre l'étage inférieur et la cavité digitale du ventricule moyen mis à nu à l'aide d'une coupe faite sur les lobules sphénoïdal et occipital (lobe postérieur).

1. Cavité digitale et étage inférieur d'un des ventricules latéraux. — 2. Corne d'Ammon (pied d'hippocampe). — 3. Corps frangé ou corps bordant au-dessous duquel on voit, 4, une bandelette grise denticulée, qui est le corps godronné de Vicq d'Azyr. — 5. Circonvolutions de l'hippocampe. — 6. Cavité digitale ou ancyroïde. — 7. Portion du pilier postérieur de la voûte. — 8. Portion du bourrelet du corps calleux.

Figure 3. — Elle a pour objet de faire voir la partie moyenne ou centrale de la figure 1, à l'exception de la voûte à trois piliers, enlevée ici pour montrer la toile choroïdienne qui lui est subjacente, et les plexus choroïdes dont l'ensemble a été désigné sous le nom de pie-mère intérieure.

1. Toile choroïdienne. — 2, 2. Plexus choroïdes. — 3, 3. Couches optiques. — 4, 4. Corps striés. — 5. *Septum lucidum*. — 6, 6. Lames cornées. — 7, 7. Bandelettes semi-circulaires. — 8. Veines de Galien, vues à nu. — 9. Même veine visible par la transparence de la toile choroïdienne.

Figure 4. — Elle offre l'hémisphère ou lobe droit, vu par sa face latérale interne, pour montrer le volume, la forme, la terminaison et les rapports de position entre les différents organes qui ont été représentés dans les trois premières figures de cette planche, et dans celle qui précède.

1. Lobule antérieur ou frontal. — 2. Lobule moyen ou sphénoïdal. — 3. Lobule postérieur ou occipital. — 4. Corps calleux. — 5. Ourlet du corps calleux. — 6. Ventricule de ce corps (*Sinus corpori callosi*). — 7. Bourrelet du corps calleux. — 8. Sa portion réfléchie nommée genou. — 9. Bec, terminaison antérieure ou moyenne du corps calleux. — 10. Voûte à trois piliers. — 11. *Septum lucidum*. — 12. Face supérieure d'une des couches optiques. — 13. Sa face interne. — 14. Coupe d'une portion de la face interne de la couche optique, au niveau de la commissure molle. — 15. Pilier antérieur de la voûte s'enroulant à la manière d'un 8, autour du noyau gris central d'un des tubercules mamillaires, pour se terminer à la face interne de la couche optique correspondante. — 16. Trou de Monro. — 17. Commissure antérieure coupée. — 18. Pilier postérieur de la voûte à trois piliers se continuant dans l'étage inférieur avec, 19, le corps bordant. — 20. Corps godronné. — 21. Terminaison de la bandélette demi-circulaire sur la circonvolution de l'hippocampe. — 22. Corps genouillés interne et externe sur la face inférieure de l'extrémité postérieure d'une des couches optiques, se continuant en avant, 23, avec la bandelette du nerf optique. — 24. Nerf olfactif. — 25. Bulbe ethmoïdal du même nerf.

Fig. 1.

Fig. 4.

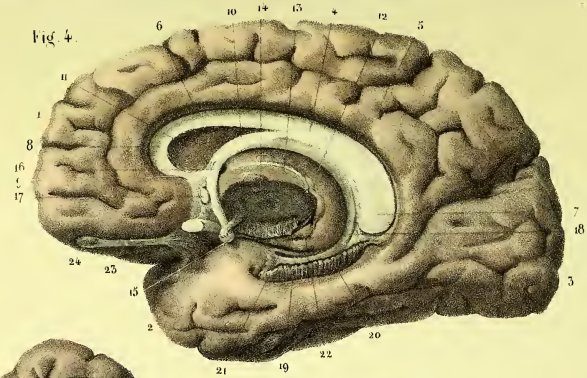

Fig. 2.

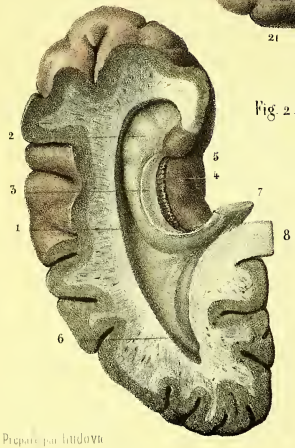

Fig. 3

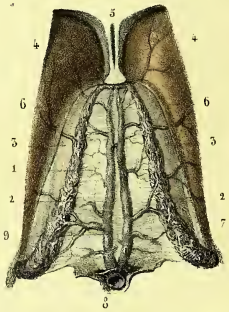

Dessiné d'après nature par Hevoille

Préparé par Iridova

Imp. Lemercier à Paris

EXPLICATION DE LA PLANCHE 20.

Voûte à trois piliers.

Elle a pour objet d'étudier sur le cerveau, vu par sa base, la voûte à trois piliers par sa face inférieure, en rapport avec la face inférieure du corps calleux et quelques autres parties encéphaliques (pour la face supérieure de la voûte à trois piliers et la cloison transparente, voyez planche 18).

Figure 1. — 1. Lobule antérieur (frontal). — 2. Lobule moyen (sphénoïdal). — 3. Lobule postérieur (occipital).— 4. Scissure de Sylvius ou grande scissure interlobulaire. — 5. Lobule du corps strié ou *insula* de Reill. — 6. Espace perforé de Vicq d'Azyr ou espace perforé latéral. — 7. Nerf olfactif droit. — 8. Partie antérieure de la grande scissure médiane du cerveau. — 9. Partie postérieure de cette même scissure. — 10. Face inférieure du bourrelet du corps calleux, se continuant avec les fibres de la voûte à trois piliers. — 11. Tubercules *testes*, séparés par le frein de la valvule de Vieussens. — 12. Face inférieure de l'extrémité postérieure de la couche optique, sur laquelle on remarque, 13, le corps genouillé externe, et, 14, le corps genouillé interne. — 15. Bandelette du nerf optique, laquelle contourne en, 16, le pédoncule cérébral et se continue en arrière par ses deux racines avec les corps genouillés.— 17. Circonvolutions de l'hippocampe. — 18. Chiasma résultant de la réunion et de l'entrecroisement des nerfs optiques. — 19. Lamelles triangulaires perforées médianes (espace perforé médian). — 20. Tubercules mamillaires. — 21. *Tuber cinereum* séparé ici de sa tige, dont on voit seulement l'orifice. — 22. Cavité digitale ou ancyroïde, vue par l'ablation de sa paroi inférieure. — 23. Ergot de Morand continu dans cette cavité.

Figure 2. — Le cerveau est vu par la base, et permet d'étudier ses parties profondes. — 1. Corps genouillés interne et externe sur la face inférieure de l'extrémité postérieure de la couche optique. — 2. Bandelette et racines du nerf optique. — 3. Pédoncule du cerveau coupé immédiatement au devant de la protubérance. — 4. Coupe de la couche optique. — 5. Tubercule mamillaire. — 6. Portion du *tuber cinereum*. — 7. Fibres transversales de la face inférieure du bourrelet du corps calleux. — 8. Face inférieure de la voûte à trois piliers. — 9. Sillon de séparation des deux cordons de la voûte, et 10, espace triangulaire, légèrement excavé, confondu par la base avec le bourrelet du corps calleux, et dont les côtés et le sommet sont constitués par les parties saillantes de la voûte. C'est cet espace, traversé par des fibres de différentes directions, qui constitue la lyre (*psalterium*). — 11. Pilier antérieur de la voûte constituant, 12, le tubercule mamillaire. — 13. Commissure cérébrale antérieure. — 14. Pilier postérieur de la voûte se continuant avec, 15, le corps bordant qui finit en avant, 16, à l'extrémité réfléchie de la circonvolution de l'hippocampe. — 17. Corps godronné. — 18. Cavité de l'étage inférieur visible par l'ablation de sa paroi inférieure, et se continuant en arrière, 19, avec la cavité digitale. — 20. Face inférieure du corps calleux. — 21. Genou du corps calleux. — 22. Noyau gris de l'*insula*, ou noyau extraventriculaire du corps strié. — 23. Circonvolutions de l'*insula*.

Figure 3. — Elle montre une portion des lobules frontaux, afin d'étudier les rapports de ces organes avec le genou et le bec du corps calleux.

1, 1. Lobules frontaux écartés l'un de l'autre par leur extrémité antérieure. — 2. Genou du corps calleux, et, 3, bec. — 4. Continuation de la branche médiane du bec avec la lame sus-optique percée ici d'un trou. — 5. Nerf olfactif coupé. Sa section fait voir sa forme triangulaire. — 6. Renflement gris ou bulbe d'origine de ce nerf. — 7. Bulbe de terminaison. — 8. Ses racines blanches, externe et interne.

Fig. 1.

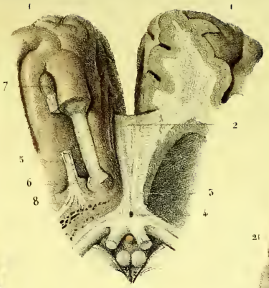

Fig. 3.

Fig. 2

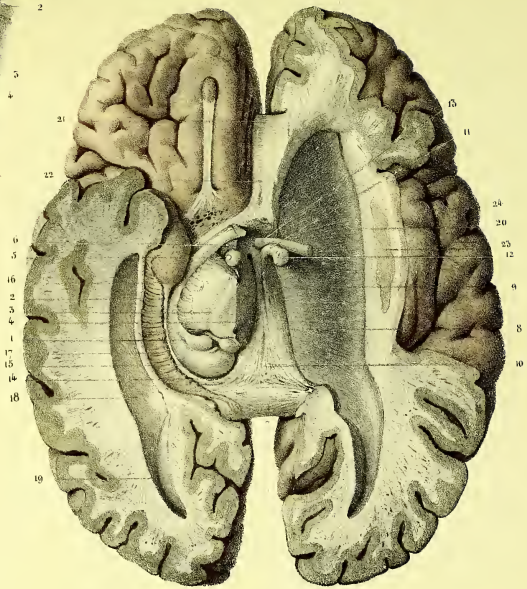

Dessiné d'après nature par Lieveille

Préparé par Ludovic

Imp. Lemercier, R. de Seine 32, Paris

PL. 21.

Fig. 1.

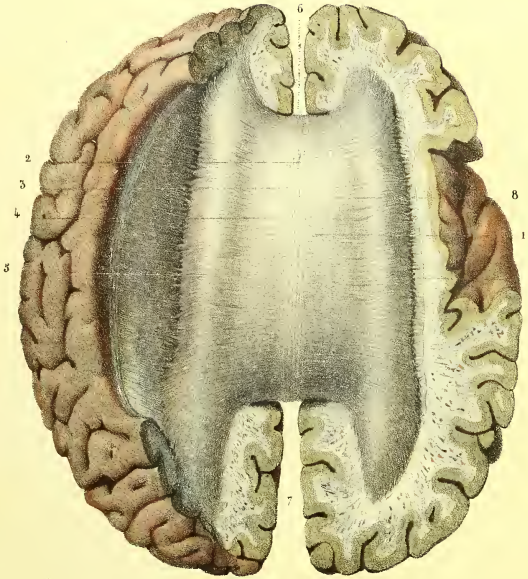

Fig. 2.

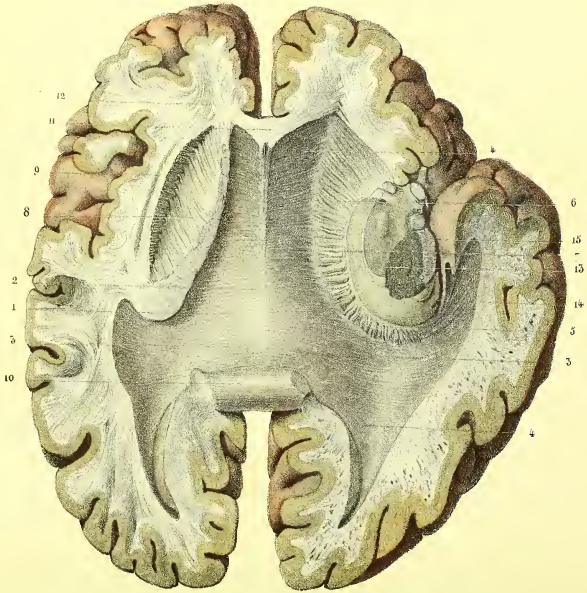

Dessiné d'après nature par Leveille

Préparé par Ludovic

Imp. Lemercier 8 de Seine St. Paris

EXPLICATION DE LA PLANCHE 21.

Corps calleux.

On aperçoit ici la face supérieure, les bords latéraux et les extrémités (bords antérieur et postérieur) du corps calleux. Du côté gauche, la portion du lobe qui le recouvrait est décollée et renversée. Du côté droit, cette portion est coupée au niveau de l'entrecroisement de ses fibres. — La figure 2 est destinée à faire voir la face inférieure du corps calleux, ses connexions avec les fibres rayonnées pédonculaires et les prolongements que cet organe envoie sous forme de cornes dans les lobules frontaux, sphénoïdaux et occipitaux.

Figure 1. — 1. Face supérieure du corps calleux. — 2. Sillon médian superficiel, sur les côtés duquel on remarque, 3, les tractus blancs longitudinaux ou nerfs longitudinaux de Lancisi. — 4. Fibres transverses. — 5, 5. Bords latéraux, ou bourrelets longitudinaux. — 6. Genou du corps calleux. — 7. Bourrelet de ce corps. — 8. Ligne établissant la démarcation entre la partie de la face supérieure du corps calleux qui est adhérente au lobe cérébral correspondant, mise à nu ici par son décollement, et celle qui constitue le ventricule du corps calleux.

Figure 2. — 1. Face inférieure du corps calleux. — 2. Raphé médian. — 3, 3. Fibres transverses séparées sur la ligne médiane par le raphé. — 4, 4. Fibres obliques qui sont la continuation des fibres transverses ayant changé de direction pour se prolonger en avant dans le lobule frontal, en arrière, dans le lobule occipital, et, 5, dans le lobule sphénoïdal. — 6. Fibres rayonnées pédonculaires, couronne rayonnante de Reil, mises à nu par l'ablation du noyau intraventriculaire du corps strié. — 7. Raphé latéral. — 8. Épanouissement des fibres pédonculaires mises à nu par l'ablation du noyau extraventriculaire du corps strié. — 9. Entrecroisement formé par les fibres pédonculaires ascendantes avec les fibres descendantes du corps calleux. — 10. Bourrelet du corps calleux. — 11. Section du genou. — 12. Noyau blanc d'une circonvolution résultant de l'épanouissement des fibres du corps calleux et de celles du pédoncule cérébral. — 13. Couche optique. — 14. Corps genouillés se continuant avec le nerf optique. — 15. Coupe d'un pédoncule.

EXPLICATION DE LA PLANCHE 22.

Structure du corps calleux.

Cette planche est destinée à faire voir la structure du corps calleux, ses rapports avec le cerveau, le cervelet et la moelle allongée, ainsi que les prolongements pédonculaires se rendant jusque dans l'épaisseur de la couche optique. — La figure 1 est le corps calleux tenant au lobe droit, vu de profil, et mis à nu par l'ablation du lobe gauche qui le recouvrait. — La figure 2 montre la face postérieure de la moelle allongée et ses connexions avec le cerveau. — La figure 3 représente une coupe verticale et transversale de l'encéphale, de ses enveloppes osseuses et membraneuses.

Figure 1. — 1, 1. Faces supérieures du corps calleux. — 2, 2. Grande circonvolution du corps calleux (ourlet). — 3. Ventricule du corps calleux (*sinus corporis callosi*). — 4, 4. Débris des tractus longitudinaux du corps calleux. — 5. Fibres transverses. — 6, 6, 6. Fibres obliques. — On peut reconnaître leur incurvation vers les cornes frontale, sphénoïdale et occipitale, et l'entrecroisement de ces fibres obliques avec 7, 7, les fibres rayonnées pédonculaires. — 9. Bourrelet longitudinal limitant le bord latéral du corps calleux. On reconnaît ici qu'il n'y a aucune continuité entre les fibres du corps calleux et celles du pédoncule. — 10. Fibres rayonnées du corps calleux et du pédoncule. Ces fibres, dont quelques débris seulement sont visibles ici, se dirigent vers le lobule occipital, pour constituer les noyaux des circonvolutions. — 11. Circonvolutions internes du lobe frontal. — 12. Circonvolutions du lobule occipital ou de la cavité digitale.

Figure 2. — 1. Bulbe crânien. — 2. Paroi antérieure du quatrième ventricule. — 3, 3. Pédoncules inférieurs du cervelet. — 4, 4. Pédoncules moyens. — 5, 5. Ses pédoncules supérieurs. — 6. Faisceau triangulaire. — 7. Tubercules *nates* et *testes* conservés du côté gauche, et enlevés du côté droit pour laisser voir la continuation du pédoncule cérébelleux supérieur jusque dans l'épaisseur de la couche optique, et constituer ainsi l'étage supérieur du pédoncule cérébral correspondant. — 8. Commissure cérébrale postérieure visible dans la couche optique, au moyen d'une échancrure pratiquée sur celle-ci. — 9. *Corpus album sub rotondum.* — 10. Bandelette demi-circulaire, dont les fibres s'engrènent avec, 11, les fibres rayonnées pédonculaires; celles-ci forment un entrecroisement avec, 12, les fibres obliques et transverses de la portion réfléchie du corps calleux. — 13. *Septum lucidum* paraissant résulter de l'incurvation de bas en haut, de chaque côté des fibres de la portion réfléchie du corps calleux. — 14. Lambeau du corps calleux renversé. — 15. Raphé intermédiaire à l'épanouissement des fibres pédonculaires et à celles du corps calleux. — 16. Pilier antérieur de la voûte. — 17. Commissure antérieure. — 18. *Habenæ.* — 19. Trou de Monro. — 20, 20. Substance blanche ou médullaire des circonvolutions. — 21. Substance grise ou corticale des circonvolutions.

Figure 3. — 1. Corps calleux en rapport avec la faux et les hémisphères du cerveau. — 2. Ventricule du corps calleux. — 3, 3. Ventricules latéraux. — 4. Corne d'Ammon, blanchâtre à la périphérie et grisâtre à l'intérieur. — 5. Cervelet séparé du cerveau par la tente. — 6. Coupe des tubercules quadrijumeaux, de l'aqueduc de Sylvius et de la protubérance. — 7. Bulbe crânien en rapport avec les artères vertébrales et le rameau spinal antérieur. — 8. Nerf auditif s'engageant dans le conduit auditif interne. — 9. Nerf pneumogastrique traversant le trou déchiré postérieur. — 10. Nerf grand hypoglosse traversant le trou condylien antérieur. — 11. Substance grise ou corticale. — 12. Substance blanche ou médullaire des circonvolutions. Cette dernière substance est formée par des fibres du corps calleux qui vont en rayonnant jusqu'à la substance grise des circonvolutions.

PL. 22.

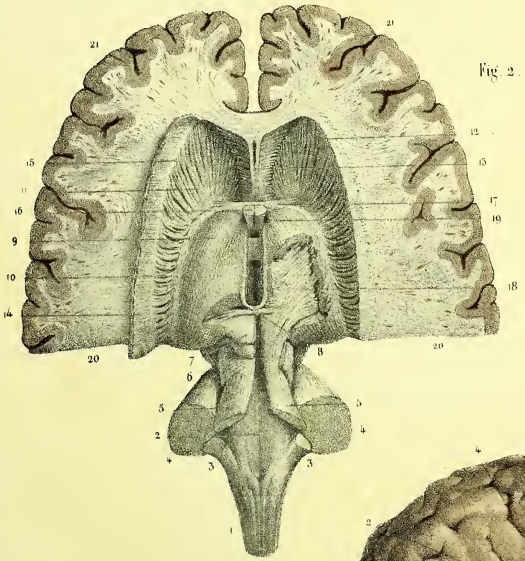

Fig. 2.

Fig. 5.

Fig. 1

Dessiné d'après nature par Neveillé

Imp. Lemercier rue de Seine 32 Paris

PL. 23.

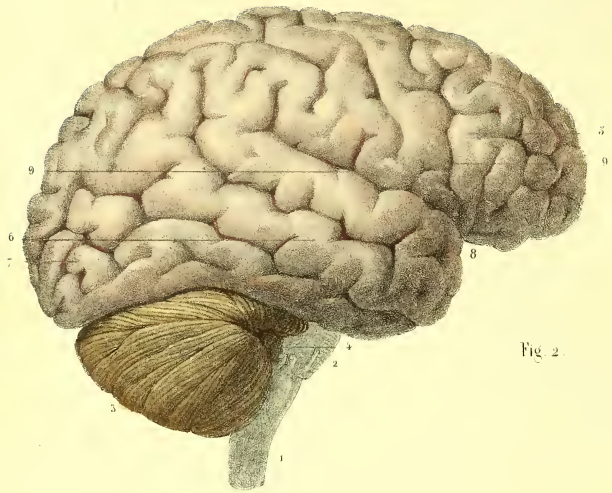

Fig. 2.

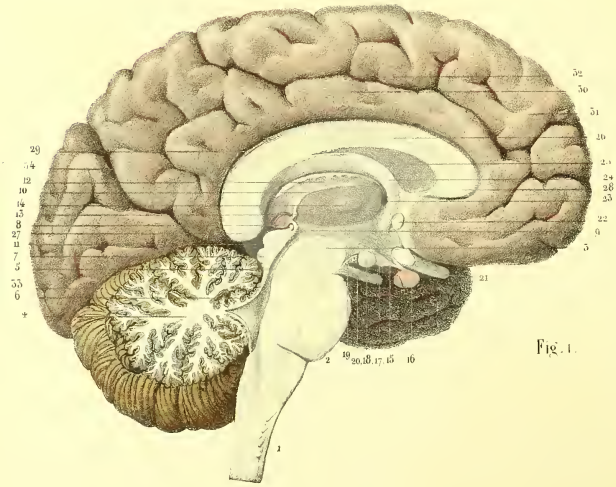

Fig. 1.

Prepare par Lugovy

EXPLICATION DE LA PLANCHE 23.

Faces latérales de l'encéphale.

Rapports réciproques de différentes parties de l'encéphale vues au moyen d'une coupe verticale médiane antéro-postérieure. — Figure 1, face latérale interne de la moitié gauche de l'encéphale. — Figure 2, face latérale externe de la moitié droite de l'encéphale.

Figure 1. — 1. Moitié du bulbe crânien. — 2. *Id.* de la protubérance. — 3. *Id.* d'un pédoncule cérébral. — 4. Arbre de vie du lobe médian du cervelet. — 5. Aqueduc de Sylvius. — 6. Moitié de la valvule de Vieussens. — 7. Deux des tubercules quadrijumeaux. — 8. Moitié de la glande pinéale. — 9. Son pédoncule inférieur, et, 10, son pédoncule antérieur (*habenæ*). — 11. Portion transversale de la fente cérébrale de Bichat. — 12. Face supérieure de la couche optique. — 13. Sa face interne formant la paroi externe du ventricule moyen. — 14. Commissure molle. — 15. Tige pituitaire ou infundibulum. — 16. Portion de la glande pituitaire. — 17. *Id.* du *tuber cinereum*. — 18. Tubercule pisiforme. — 19. Lamelle perforée médiane. — 20. Nerf moteur oculaire commun. — 21. Portion du nerf optique. — 22. Commissure cérébrale antérieure. — 23. Trou de Monro. — 24. Voûte à trois piliers. — 25. Cloison transparente (*septum lucidum*). — 26. Corps calleux. — 27. Bourrelet. — 28. Genou et bec. — 29. Ventricule du corps calleux (*sinus corporis callosi*). — 30. Grande circonvolution du corps calleux. — 31. Circonvolution interne du lobule antérieur du cerveau. — 32. Anfractuosité profonde intermédiaire à ces deux circonvolutions. — 33. Circonvolution de la cavité digitale ou du lobule postérieur. — 34. Anfractuosité de la cavité digitale.

Figure 2. — 1. Bulbe crânien. — 2. Protubérance. — 3. Cervelet. — 4. Lobule du nerf vague. — 5. Circonvolutions frontales. — 6. Circonvolutions pariétales. — 7. Circonvolutions occipitales. — 8. Scissure de Sylvius et 9, 9, ses deux branches.

EXPLICATION DE LA PLANCHE 24.

Circonvolutions encéphaliques.

Cette planche montre les circonvolutions de la convexité du cerveau (*région supérieure*), celles de sa base (*région inférieure*), et l'origine des nerfs crâniens.

Figure 1. **Convexité (région supérieure).** — 1, 1. Lobules antérieurs ou frontaux. — 2, 2. Lobules postérieurs ou occipitaux. — 3, 3. Grande scissure médiane (*scissure interlobaire*). — 4, 4. Scissures de Rolando. — 5, 5. Circonvolutions pariétales antérieures, — 6, 6. Circonvolutions pariétales postérieures. — 7, 7. Circonvolutions pariétales rudimentaires — 8, 8. Circonvolutions frontales. — 9, 9. Circonvolutions occipitales.

Figure 2. **Base (région inférieure).** — 1, 1. Lobules antérieurs ou frontaux. On voit au milieu une légère excavation qui repose sur la surface orbitaire de l'os frontal. — 2, 2. Lobules sphénoïdaux ou moyens, ainsi nommés parce qu'ils sont logés dans les fosses sphénoïdales. — 3, 3. Lobules postérieurs ou occipitaux.

4. Portion antérieure de la grande scissure médiane. — 5. Sa portion postérieure. — 6, 6. Scissures de Sylvius (*grandes scissures interlobulaires*). — 7, 7. Portions antéro-postérieures de la grande fente cérébrale de Bichat; elles se continuent de chaque côté avec la scissure de Sylvius.

8. *Tuber cinereum* et sa tige pituitaire (*infundibulum*). — 9, 9. Tubercules mamillaires. — 10. Espace perforé moyen (*lamelle perforée médiane*). — 11, 11. Pédoncules cérébraux. — 12. Protubérance annulaire se continuant sur les côtés avec les pédoncules cérébelleux moyens. — 13. Bulbe crânien. — 14, 14. Pyramides antérieures, séparées l'une de l'autre par le sillon médian. — 15, 15. Olives (*corps olivaires*), séparées des pyramides par un autre sillon.—16, 16. Corps restiformes.— 17, 17. Lobes latéraux du cervelet. — 18. Portion de son lobe médian (*vermis inferior*).

19, 19. Deux petites circonvolutions antéro-postérieures du lobule frontal, séparées par le sillon du nerf olfactif.— 20. Circonvolution oblique du lobule frontal limitant la scissure de Sylvius. — 21. Circonvolution de la grande fente cérébrale.

22. Nerf olfactif et ses racines blanches entre lesquelles se trouve un renflement grisâtre considéré comme sa racine grise. — 23. Son bulbe de terminaison. — 24, 24. Nerfs optiques et chiasma. — 25, 25. Nerfs moteurs oculaires communs. — 26, 26. Nerfs pathétiques. — 27, 27. Grosses et petites racines des trijumeaux. — 28, 28. Nerfs moteurs oculaires externes. — 29, 29. Nerfs faciaux. — 30, 30. Nerfs acoustiques; entre le nerf facial et le nerf acoustique du même côté, on voit le nerf intermédiaire. — 31, 31. Nerfs glosso-pharyngiens. — 32, 32. Nerfs pneumo-gastriques. — 33, 33. Nerfs spinaux ou accessoires de Willis. — 34, 34. Nerfs grands hypoglosses.

Fig. 1.

Fig. 2.

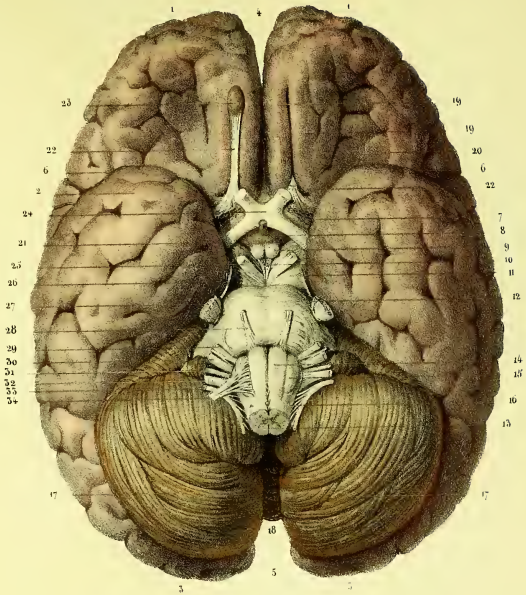

Dessiné d'après nature par L. Ludovic

Préparé par Ludovic

Imp. Lemercier et de Sercy (Paris)

Fig. 4

Fig. 1.

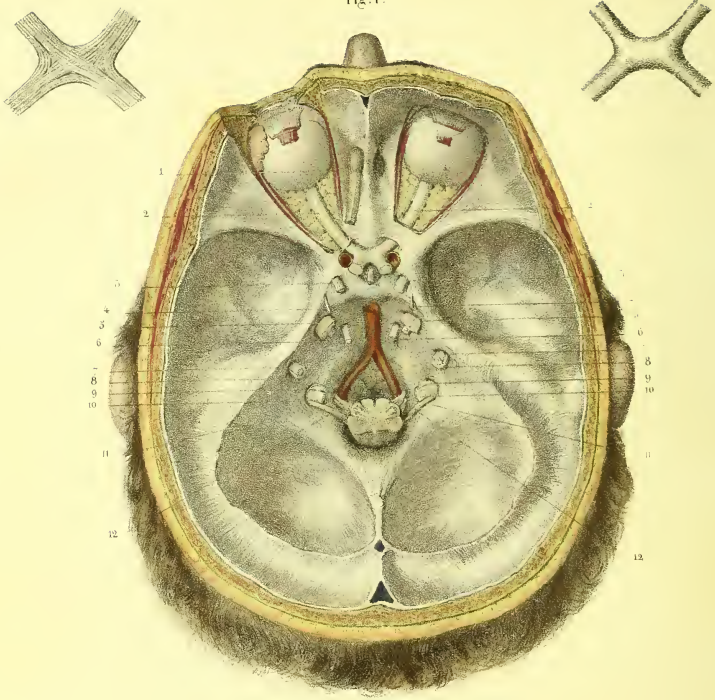

Fig. 2

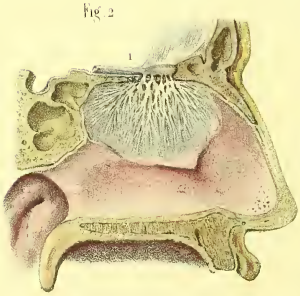

Fig. 3.

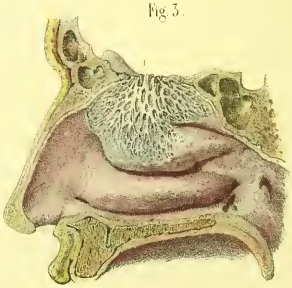

Gravé par Léveillé

Préparé par Ludovic

Imp. Lemercier R. de Serre sc. Paris

EXPLICATION DE LA PLANCHE 25.

Origine des nerfs crâniens.

Nerfs crâniens traversant les trous de la base du crâne; trajet et terminaison des deux premières paires crâniennes. (Il est indispensable d'avoir sous les yeux la figure 2 de la planche 22, qui montre l'origine des nerfs à la base de l'encéphale.)

Figure 1. — 1, 1. Première paire (nerfs olfactifs). — 2, 2. Deuxième paire (nerfs optiques). — 3, 3. Troisième paire (nerfs moteurs oculaires communs). — 4, 4. Quatrième paire (nerfs pathétiques). — 5, 5. Cinquième paire (nerfs trijumeaux), — 6, 6. Sixième paire (nerfs moteurs oculaires externes). — 7, 7. Septième paire (nerfs faciaux, portions dures de la septième paire de Willis). — 8, 8. Huitième paire (nerfs auditifs, portion molle de la septième paire). — 9, 9. Neuvième paire (nerfs glosso-pharyngiens, premières portions de la huitième paire). — 10, 10. Dixième paire (nerfs pneumogastriques ou nerfs vagues, deuxièmes portions de la huitième paire). — 11, 11. Onzième paire (nerfs spinaux, accessoires de Willis, troisièmes portions de la huitième paire). — 12, 12. Douzième paire (nerfs hypoglosses).

Figures 2 et 3. — 1, 1. Nerfs olfactifs se perdant dans la membrane pituitaire de la paroi externe des fosses nasales par un plexus ou réseau de filaments déliés et très-rapprochés.

Figures 4 et 5. — Elles montrent le chiasma des nerfs optiques : la première, tel qu'on le trouve à l'état naturel ; et la seconde, à l'état d'entrecroisement.

EXPLICATION DE LA PLANCHE 26.

Nerfs de l'orbite.

On voit, sur la moitié antérieure de la base du crâne, à droite, entre les lignes ponctuées, la partie triangulaire de l'os qu'il faut enlever; à gauche, la couche superficielle des nerfs de l'orbite placés au-dessus de l'anneau des muscles droits. — Figure 3, l'anneau des muscles droits de l'œil a été coupé, pour montrer les nerfs de la couche profonde de l'orbite. — La figure 4 fait voir, par la face externe et de profil, la cavité orbitaire, le globe oculaire et ses dépendances. — La figure 6 montre sur un fragment de la partie externe des fosses nasales, la portion ethmoïdale du nerf nasal.

Figure 1. — **Parties accessoires**. — *a*. Surface orbitaire et lignes ponctuées, indiquant la portion de l'os qu'il faut enlever. — *b*. Apophyse *crista-galli*, sur les côtés de laquelle sont les gouttières de la lame criblée de l'ethmoïde. — *c*. Selle turcique. — *d*. Gouttière basilaire. — *e*. Muscle temporal. — *f*. Muscle frontal. — *g*. Grand oblique de l'œil traversant la poulie cartilagineuse. — *h*. Muscle élévateur de la paupière supérieure, superposé au muscle droit supérieur. — *k*. Droit externe. — *l*. Glande lacrymale. — *m*. Tissu adipeux de l'orbite.

Système nerveux. — 1. Nerf optique s'engageant dans le trou optique, avec l'artère ophthalmique. — 2. Nerf moteur oculaire commun; on le voit entrer dans le canal qui lui fournit la dure-mère, pour pénétrer dans le sinus caverneux. — 3. Nerf pathétique. — 4. Grosse racine du ganglion de Gasser, débordée en haut et en arrière par la petite racine. — 5. Nerf ophthalmique de Willis et ses trois branches. — 6. Branche externe ou lacrymale. — 7. Branche interne ou nasale, divisée en deux rameaux : 8. Rameau nasal externe et 9. Rameau nasal interne. — 10. Branche moyenne ou frontale. — 11. Son rameau externe ou frontal externe. — 12. Son rameau interne ou frontal interne.— 13. Rameau fronto-nasal (*supra trochlearis*).— 14. Ganglion de Gasser renversé, pour laisser voir sa racine motrice ou petite racine. — 15. Nerf moteur oculaire commun. — 16. Nerf pathétique. Ces deux derniers nerfs sont aussi renversés, afin qu'on puisse les voir dans la paroi externe du sinus caverneux. — 17. Rameau de la tente du cervelet. — 18. Moteur oculaire externe, accolé dans le sinus à l'artère carotide interne.

Figure 2. — **Parties accessoires**. — *a*. Portion renversée des muscles élévateur de la paupière supérieure et droit supérieur de l'œil. — *b*. Muscle droit interne, et *c*, muscle droit externe, tirés par une érigne. — *d*. Anneau fibreux des muscles droits de l'œil.

Système nerveux. — 1. — Chiasma. — 2. Troisième paire, nerf moteur oculaire commun. — 3. Nerf nasal. — 4. Nerf moteur oculaire externe. Ces trois nerfs traversent l'anneau des muscles de l'œil. — 5. Ganglion de Gasser et ses trois branches, dont une, l'ophthalmique, est coupée. — 6. Nerf nasal et ses deux rameaux interne et externe. — 7. Nerf du petit oblique. Ces deux derniers nerfs donnent : le premier, la racine longue et grêle; le second, la racine courte et grosse du, 8, ganglion ophthalmique qui fournit, 9, les nerfs ciliaires.

Figure 3. — **Parties accessoires**. — *a*. Extrémités postérieures des muscles élévateur de la paupière supérieure et droit supérieur de l'œil, renversées. — *b*. Muscle droit interne. — *c*. Muscle droit externe. — *d*. Muscle droit inférieur.

Système nerveux. — 1. Nerf moteur oculaire commun et ses deux branches principales, supérieure et inférieure. — 2. Branche supérieure donnant deux rameaux, l'un au muscle droit supérieur de l'œil, et l'autre à l'élévateur de la paupière supérieure. — 3. Rameau du muscle droit interne. — 4. Rameau du droit inférieur. — 5. Rameau du petit oblique. Les trois derniers nerfs énumérés viennent de la branche inférieure du moteur oculaire commun. — 6. Nerf moteur oculaire externe. — 7. Branche de ce nerf enlaçant l'artère carotide interne et s'anastomosant plus loin avec le ganglion cervical supérieur. — 8. Nerfs ciliaires qui, après avoir traversé la sclérotique, rampent entre celle-ci et la choroïde, pour se rendre au ganglion ciliaire.

Figure 4. — **Parties accessoires**. — *a*. Muscle élévateur de la paupière supérieure et droit supérieur de l'œil. — *b*. Droit inférieur. — *c*. Petit oblique. — *d*. Portion du droit externe renversé. — *e*. Anneau des muscles droits.

Système nerveux. — 1, 1. Nerf optique et globe oculaire. — 2. Nerf moteur oculaire commun, traversant l'anneau et se divisant en deux branches. — 3. Branche supérieure qui se perd à la face profonde des muscles droit supérieur de l'œil et élévateur de la paupière supérieure; on ne voit de la branche inférieure que 4, nerf du muscle petit oblique. — 5. Moteur oculaire externe se distribuant à la face profonde du muscle droit externe, dont on ne voit que des débris. — 6. Ganglion de Gasser et ses trois branches. — 7. Branche supérieure ou ophthalmique, coupée et renversée, pour montrer, 8, son rameau nasal. Celui-ci, avant de traverser l'anneau, fournit la racine longue et grêle du, 9, ganglion ophthalmique ; après avoir traversé l'anneau, il donne directement quelques nerfs ciliaires. — 10. Racine grosse et courte du ganglion ophthalmique. — 11. Nerfs ciliaires traversant la sclérotique. — 11. Nerf frontal.

Figure 5. — **Système nerveux**. — 1. Ganglion ophthalmique. On voit à son angle postérieur et supérieur, 2, sa racine longue et grêle émanée du, 3, nerf nasal ; à son angle postérieur et inférieur, 4, sa racine grosse et courte, venant du, 5, nerf du muscle petit oblique. — 6. Sa racine végétative, située entre les deux précédentes et fournie par le plexus caverneux, émanation du ganglion cervical supérieur. — 7. Nerfs ciliaires coupés, venant de la partie antérieure du ganglion ophthalmique. — 8. Nerf ciliaire du nerf nasal.

Figure 6. — **Parties accessoires**. — *a*. Cornet moyen. — *b*. Cornet inférieur. — *c*. Voûte palatine.

Système nerveux. — 1. Divisions du filet ethmoïdal de la branche nasale de l'ophthalmique, qui se perdent sur la pituitaire du cornet inférieur. — 2. Une de ces divisions traversant le nez pour se rendre à son lobe. — 3. Une autre division coupée et destinée à la pituitaire de la paroi interne des fosses nasales.

Figure 7. — **Parties accessoires**. — *a*. Muscle frontal.— *b*. Muscle orbiculaire — *c*. Élévateur commun de l'aile du nez et de la lèvre supérieure.

Système nerveux. — 1. Terminaison du nerf lacrymale et ses anastomoses avec 2, branches du facial. — 3. Branches frontales ascendantes, s'anastomosant entre elles et avec le facial.— 4. Branches frontales descendantes ou palpébrales.—5. Branches nasales ascendantes et leurs anastomoses avec le frontal.— 6. Branches nasales et palpébrales descendantes, qui s'unissent au, 7, nerf sous-orbitaire. — 8. Nerf naso-lobaire, ou terminaison du filet ethmoïdal de la branche nasale de l'ophthalmique.

Fig. 1

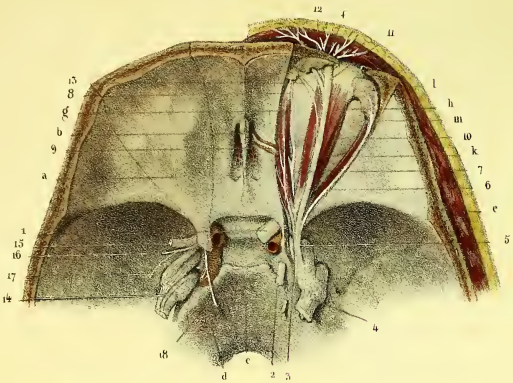

Fig. 2

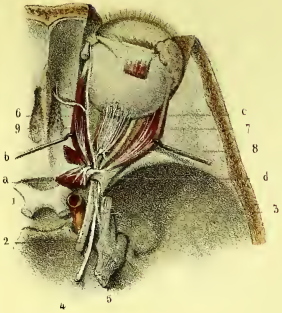

Fig. 3

Fig. 5

Fig. 4

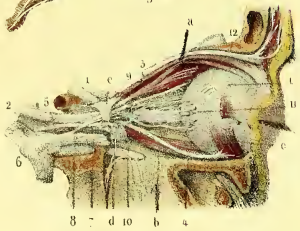

Fig. 6

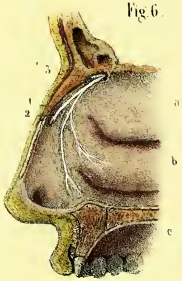

Fig. 7

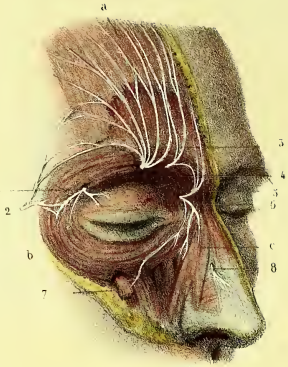

Dessiné d'après nature par Lévéille

Préparé par Ludovic

Imp. Heuzé, rue de Seine 57, Paris

EXPLICATION DE LA PLANCHE 28.

Maxillaire inférieur.

Trajet et terminaison du nerf maxillaire inférieur, ses branches, ganglion otique. La figure 1 représente les branches collatérales du maxillaire inférieur, vues par la cavité crânienne. — La figure 2 montre les branches collatérales du nerf maxillaire inférieur, vues par le côté externe. — La figure 3 représente les branches terminales du maxillaire inférieur et l'origine de quelques-unes de ses branches collatérales. — La figure 4 montre un ganglion sous-maxillaire, ses racines et ses ramifications. — Figure 5, face interne du ganglion de Gasser et ganglion otique.

Figure 1. — **Système nerveux.** — 1. Ganglion de Gasser et sa grosse racine. — 2. Nerf maxillaire inférieur vu dans le trou ovale. — 3. Nerf buccal passant entre les deux faisceaux du ptérygoïdien externe, et donnant au moment où il change de direction, 4, le nerf temporal profond antérieur. — 5. Nerf massétérin qui contourne l'insertion condylienne du ptérygoïdien externe, et donne, 6, le nerf temporal profond postérieur. — 7. Nerf temporal profond moyen, fourni directement par le maxillaire inférieur. Ces trois dernières branches proviennent de la racine motrice de la cinquième paire ; on voit naître au même endroit l'auriculo-temporal superficiel, dirigé en dedans de l'insertion condylienne du ptérygoïdien externe.

Figure 2. — **Parties accessoires.** — *a*. Muscle temporal. — *b*. Ptérygoïdien externe. — *c*. Ptérygoïdien interne. — *d*. Masséter renversé. — *e*. Buccinateur traversé par le canal de Sténon. — *f*. Canal dentaire inférieur et racines des dents.

Système nerveux. — 1. Nerf massétérin. — 2. Sa branche ascendante ou nerf temporal profond postérieur. — 3. Nerf buccal sortant entre les deux faisceaux du ptérygoïdien externe, et s'anastomosant avec, 4, branche du facial. — 5. Sa branche temporale ascendante, ou nerf temporal profond antérieur. — 6. Sa branche ptérygoïdienne externe. — 7. Nerf temporal profond moyen. — 8. Nerf auriculo-temporal superficiel ; il contourne le col du condyle, et se divise en trois rameaux. — 9. Rameau temporal ou nerf temporal superficiel. — 10. Rameaux auriculaires et parotidiens. — 11. Rameaux anastomiques avec le facial. — 12. Nerf lingual : il s'engage entre le buccinateur et la mâchoire inférieure, pour se rendre à sa destination. — 13. Nerf dentaire inférieur vu dans l'intérieur du canal dentaire. — 14. Ses divisions aux racines des dents. — 15. Le nerf dentaire traverse le trou mentonnier, et forme le nerf mentonnier. — 16. Branche du facial qui s'anastomose avec le nerf mentonnier.

Figure 3. — **Parties accessoires.** — *a*. Ptérygoïdien interne. — *b*. Portion du ptérygoïdien externe. — *c*. Muscle mylo-hyoïdien. — *d*. Portion du ventre antérieur du digastrique. — *e*. Muscle hyo-glosse. — *f*. Portion de la glande sous-maxillaire.

Système nerveux. — 1. Racine motrice et racine sensitive du ganglion de Gasser. — 2. Jonction de la racine motrice avec le maxillaire inférieur ; de ce point partent presque toutes les branches collatérales. — 3. Nerf auriculo-temporal entre les deux racines duquel passe l'artère méningée ; derrière le col du condyle, ce nerf embrasse l'artère temporale. — 5. Nerf buccal. — 6. Nerfs des muscles ptérygoïdiens. — 7. Branches des nerf temporal et massétérin coupées à leur origine. — 8. Nerf lingual. — 9. Corde du tympan, elle se dirige dans la cavité tympanique entre le manche du marteau et la branche de l'enclume, et va s'anastomoser plus loin avec, 10, le facial. — 11. Anastomose des nerfs lingual et dentaire inférieur. — 12. Rameau tonsillaire. — 13. Ganglion sous-maxillaire. — 14. Ganglion ou plexus sublingual. — 15. Anastomose du nerf lingual avec le nerf hypoglosse. — 16. Branches terminales du nerf lingual. — 17. Nerf dentaire inférieur. — 18. Branche collatérale de ce nerf ou nerf mylo-hyoïdien, et ventre antérieur du digastrique. — 19. Branche incisive du nerf dentaire. — 20. Branche mentonnière coupée.

Figure 4. — **Système nerveux.** — 1. Nerf lingual et les trois racines qu'il donne au, 2, ganglion sous-maxillaire. — 3. Rameaux de la glande sous-maxillaire. — 4. Anastomoses du ganglion avec le plexus nerveux qui enlace l'artère faciale et ses divisions.

Figure 5. — **Parties accessoires.** — *a*. Muscle ptérygoïdien interne échancré, et laissant voir l'entrée du nerf dentaire inférieur dans le canal du même nom. — *b*. Ptérygoïdien externe. — *c*. Périsphylin externe. — *d*. Muscle interne du marteau. — *e*. Marteau. — *f*. Enclume, — *g*. Membrane du tympan.

Système nerveux. — 1. Face interne du ganglion de Gasser laissant voir la racine motrice de la cinquième paire, et sa réunion au maxillaire inférieur. — 2. Nerf dentaire. — 3. Sa branche mylo-hyoïdienne. — 4. Nerf lingual. — 5. Corde du tympan anastomosée avec, 6, le facial. — 7. Nerf auriculo-temporal superficiel : on voit entre ses racines l'artère méningée moyenne. — 8. Ganglion otique et ses racines fournies par le maxillaire inférieur. — 9. Petit pétreux superficiel d'Arnold qui fait communiquer le glanglion otique et le glosso-pharyngien au moyen du nerf de Jacobson. — 10. Nerf du muscle interne du marteau. — 11. Anastomose du ganglion otique avec l'auriculo-temporal. — 12. Racine végétative provenant du plexus nerveux de l'artère méningée moyenne. — 13. Nerf du ptérygoïdien interne. — 14. Nerf du péristaphylin externe.

Fig. 1.

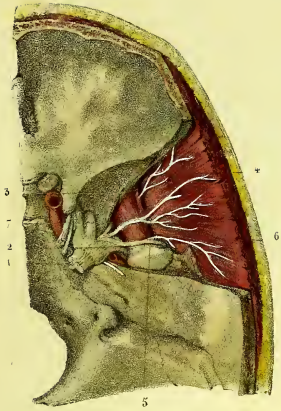

Fig. 2.

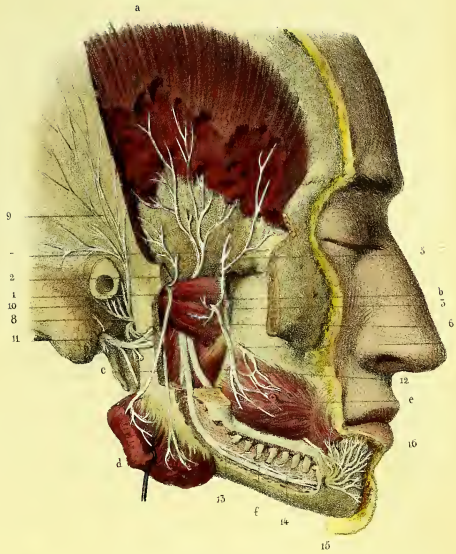

Fig. 5

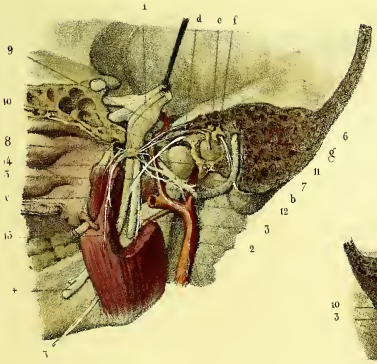

Fig. 3.

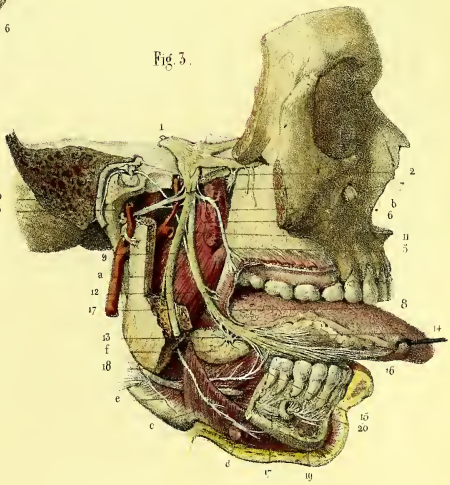

Fig. 4.

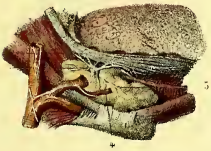

Dessiné d'après nature par Crévellé. Préparé par Ludovic. Imp. Lemercier R. de Seine 31.

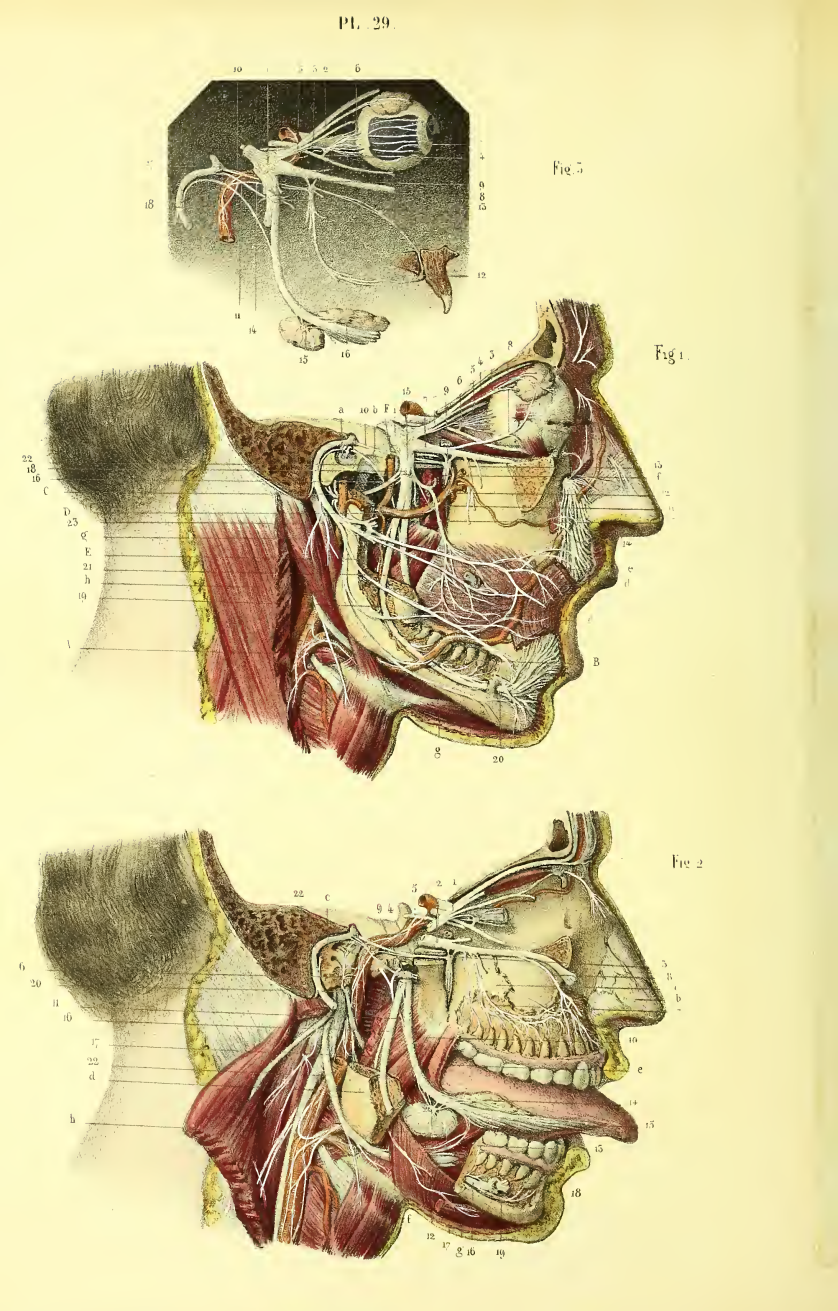

Prépare par LUDOVIC
Imp. Lemercier, rue de Seine 57 P.

EXPLICATION DE LA PLANCHE 29.

Résumé de la cinquième paire.

Ganglion de Gasser, ses trois branches, leurs divisions et subdivisions et leurs rapports avec les autres nerfs, les artères et les muscles de la face et du cou. — La figure 2 représente les parties de la cinquième paire qui n'ont pas été étudiées sur la figure précédente. On a détaché le ganglion de Gasser de ses branches, afin de montrer le plexus nerveux de l'artère carotide interne. — La figure 3 est un dessin schématique qui montre la cinquième paire en connexion avec la plupart des ganglions crâniens.

Figure 1. **Parties accessoires.** — *a*. Membrane du tympan presque entière et osselets. — *b*. Cavité glénoïde. — *c*. Orbiculaire des lèvres échancré. — *d*. Buccinateur traversé par le canal de Sténon. — *e*. Ptérygoïdien interne. — *f*. Ptérygoïdien externe coupé, pour montrer les rapports des branches terminales du nerf maxillaire inférieur avec les deux muscles ptérygoïdiens. — *g*. Muscle digastrique. — *h*. Sterno-cléido-mastoïdien coupé.

Système vasculaire. — A. Artère carotide externe. — B. Artère faciale. — C. Artère temporale. — D. Artère maxillaire interne située en dehors des branches terminales du maxillaire inférieur. — E. Sa branche dentaire. — F. Sa branche méningée moyenne dans le trou petit rond à moitié ouvert.

Système nerveux. — 1. Ganglion de Gasser. — 2. Ophthalmique de Willis et ses trois branches. — 3. Branche frontale. — 4. Lacrymale, et 5, nasale. — 6. Ganglion ophthalmique, ses trois racines et ses branches ciliaires. — 7. Nerf maxillaire supérieur. — 8. Branche orbitaire et ses trois rameaux; le temporal et le malaire sont coupés : le lacrymal s'anastomose avec le filet du même nom de l'ophthalmique de Willis. — 9. Ganglion de Meckel et racines sensitives données par le maxillaire supérieur. — 10. Filet pétreux du nerf vidien qui fait communiquer le ganglion géniculé avec le ganglion de Meckel. — 11. Nerfs palatins s'enfonçant dans le canal du même nom. — 12. Anastomoses du ganglion de Meckel avec le plexus nerveux qui enlace l'artère maxillaire interne. — 13. Nerfs dentaires postérieurs et supérieurs; ils pénètrent dans des canaux de l'os maxillaire supérieur. — 14. Epanouissement du nerf sous-orbitaire, ses anastomoses avec le facial et plus haut avec le nasal. — 15. Nerf maxillaire inférieur recevant la portion motrice de la cinquième paire. — 16. Nerf auriculo-temporal superficiel ; ses racines embrassent l'artère méningée moyenne ; il contourne ensuite le col du condyle, forme des anses autour de l'artère temporale, donne des branches anastomotiques au facial et des branches ascendantes coupées ici. — 17. Nerf buccal anastomosé au facial. On a coupé sa branche temporale. — 18. Section des autres branches collatérales du maxillaire inférieur. — 19. Nerf dentaire inférieur et ses ramifications aux racines des dents. — 20. Nerf mentonnier ; sa terminaison à la muqueuse labiale inférieure, ses anastomoses avec le facial. — 21. Lingual passant entre le buccinateur et la branche de la mâchoire inférieure. — 22. Corde du tympan; elle monte entre le manche du marteau et la branche de l'enclume, et établit la communication entre le lingual et, 23, le facial.

Figure 2. — **Parties accessoires.** — *a*. Os maxillaire supérieur dont la table externe a été enlevée afin de voir le plexus dentaire. — *b*. Cartilages du nez. — *c*. Paroi interne de la cavité tympanique. — *d*. Muscle ptérygoïdien interne et angle de la mâchoire. — *e*. Muscle buccinateur coupé. — *f*. Muscle mylo-hyoïdien détaché en partie de l'os maxillaire. — *g*. Portion du ventre antérieur du digastrique. — *h*. Portion du sterno-cléido-mastoïdien renversé.

Système nerveux. — 1. Ophthalmique de Willis coupé. — 2. Maxillaire supérieur coupé à ces deux extrémités. — 3. Ganglion de Meckel. — 4. Filet pétreux et filet carotidien du nerf vidien. Ce dernier concourt, avec les branches du, 5, moteur oculaire externe, du, 6, nerf de Jacobson et du grand sympathique, à la formation d'un plexus ou quelquefois d'un ganglion (ganglion caverneux ou carotidien), placé sur la première courbure de l'artère carotide interne. — 7. Nerfs dentaires postérieurs et supérieurs, formant avec, 8, le nerf dentaire antérieur et supérieur, un plexus d'où partent des branches pour les dents et l'os maxillaire supérieur. — 9. Ganglion optique et tronc commun des deux petits pétreux. — 10. Lingual. — 11. Corde du tympan. — 12. Ganglion sous-maxillaire, ses racines et les branches qu'il envoie à la glande sous-maxillaire. — 13. Anastomoses du lingual avec l'hypoglosse. — 14. Ganglion ou plexus sublingual. — 15. Branches terminales du nerf lingual, destinées à la muqueuse. — 16, 16. Nerfs dentaires inférieurs. — 17, 17. Branche mylo-hyoïdienne pour le muscle mylo-hyoïdien et le ventre antérieur du digastrique. — 18. Nerf mentonnier coupé. — 19. Nerf incisif. — 20. Ganglion du glosso-pharyngien. — 22. Facial dans l'aqueduc de Fallope. — 22′. Nerf hypoglosse.

Figure 3. — **Système nerveux.** — 1. Ganglion de Gasser, ses racines et ses branches. — 2. Ganglion ophthalmique. — 3. Sa racine longue et grêle fournie par le rameau nasal. — 4. Sa racine grosse et courte émanée du nerf du petit oblique, branche du moteur oculaire commun. — 5. Racine végétative provenant du plexus qui entoure l'artère carotide interne. — 6. Nerfs ciliaires traversant la sclérotique, pour se placer entre elle et la choroïde, et se rendre au, 7, ganglion ciliaire. — 8. Ganglion de Meckel. — 9. Ses racines sensitives données par le maxillaire supérieur. — 10. Filet pétreux du nerf vidien ou racine motrice du ganglion de Meckel. — 11. Filet carotidien considéré comme sa racine végétative. — 12. Ganglion naso-palatin recevant par son angle supérieur le nerf spléno-palatin interne (naso-palatin), et par son angle inférieur, le nerf palatin antérieur. — 13. Ganglion otique. — 14. Petit pétreux superficiel d'Arnold. — 15. Ganglion sous-maxillaire tenant au nerf lingual par ses racines sensitives et donnant des branches à la glande sous-maxillaire dont une portion seulement est conservée ici. — 16. Ganglion sublingual tenant aussi au nerf lingual et se distribuant à la glande sublinguale. — 17. Ganglion géniculé qui adhère au premier coude du facial et donne naissance au grand pétreux superficiel. — 18. Ganglion caverneux.

EXPLICATION DE LA PLANCHE 30.

Septième et huitième paires.

La figure 1 représente le nerf facial depuis son entrée dans le conduit auditif interne jusqu'à l'*hiatus Fallopii*. — La figure 2 montre le nerf facial et les branches qu'il fournit dans l'aqueduc de Fallope, c'est-à-dire depuis l'*hiatus Fallopii* jusqu'au trou stylo-mastoïdien. — La figure 3 est un dessin schématique montrant la portion du facial contenue dans l'aqueduc de Fallope et ses anastomoses avec les autres nerfs. On a érigné sa portion verticale, pour voir son anastomose avec le pneumogastrique. — La figure 4 présente le nerf facial au sortir du trou stylo-mastoïdien ; sa distribution aux muscles de la face, ses anastomoses avec la cinquième paire et les branches du plexus cervical. — La figure 5 est le nerf auditif vu sur la face supérieure du rocher d'un temporal de grandeur naturelle.

Figure 1. — **Parties accessoires.** — *a*, *a*, *a*. Os temporal vu par en haut. — *b*. Limaçon. — *c*. Canaux demi-circulaires. — *d*. Marteau et enclume. — *e*. Muscle interne du marteau.

Système nerveux. — 1. Première portion horizontale du nerf facial. — 2. Son premier coude et ganglion géniculé. — 3. Filet pétreux du nerf vidien. — 4. Corde du tympan. — 5. Nerf auditif. — 6. Ganglion de Gasser.

Figure 2. — **Parties accessoires.** — *a*. Moitié de la membrane du tympan et osselets. — *b*. Apophyse styloïde. — *c*. Ventre postérieur du digastrique. — *d*. Muscle stylo-hyoïdien. — *e*. Muscle stylo-pharyngien. — *f*. Stylo-glosse.

Système nerveux. — 1. Première courbure ou coude du facial et ganglion géniculé. — 2. Deuxième portion horizontale. — 3. Portion verticale. — 4. Seconde courbure. — 5. Sortie du facial par le trou stylo-mastoïdien. — 6. Filet pétreux du nerf vidien. — 7. Ganglion de Meckel. — 8. Tronc commun du petit pétreux de M. Longet et du petit pétreux superficiel d'Arnold. — 9. Corde du tympan. — 10. Filet occipito-articulaire du facial. — 11. Nerf du ventre postérieur du digastrique. — 12. Nerf du muscle stylo-hyoïdien. — 13. Filet qui contourne le stylo-pharyngien et se rend à la langue en s'anastomosant avec, 14, 14, le nerf glosso-pharyngien.

Figure 3. — **Système nerveux.** — 1. Facial. — 2. Nerf de Wrisberg se rendant au facial et au ganglion géniculé. — 3. Filet pétreux du nerf vidien. — 4. Ganglion de Meckel. — 5. Petit pétreux de M. Longet. — 6. Filet du muscle de l'étrier. — 7. Filet auriculaire d'Arnold (rameau de la fosse jugulaire de M. Cruveilhier), établissant la communication entre le facial et le ganglion du pneumogastrique. — 8. Corde du tympan coupée. — 9. Ganglion du glosso-pharyngien (ganglion d'Andersch). — 10. Nerf de Jacobson divisé en six filets, savoir : 11, filet anastomotique avec, 12, le plexus carotidien ; 13, filet anastomotique (petit pétreux profond d'Arnold) avec le grand pétreux superficiel ; 14, petit pétreux superficiel d'Arnold accolé au petit pétreux de M. Longet, pour former, 15, un tronc commun qui aboutit au, 16, ganglion otique ; 17, filet de la fenêtre ronde : 18, filet de la fenêtre ovale ; 19, filet de la trompe d'Eustache.

Figure 4. — **Parties accessoires.** — *a*. Muscle frontal. — *b*. Occipital. — *c*. Auriculaire antérieur. — *d*. Auriculaire supérieur. — *e*. Auriculaire postérieur. — *f*. Orbiculaire des paupières. — *g*. Grand zygomatique coupé. — *h*. Buccinateur. — *i*. Fragment de l'orbiculaire des lèvres. — *k*. Masséter. — *l*. Glande parotide et canal de Sténon. — *m*. Portion du peaucier. — *n*. Muscle stylo-hyoïdien et ventre postérieur du digastrique. — *o*. Muscle sterno-cléido-mastoïdien. — *p*. Trapèze.

Système nerveux. — 1. Tronc du facial à sa sortie de l'aqueduc de Fallope. — 2. Branche occipito-auriculaire anastomosée avec, 3, l'auriculaire du plexus cervical. — 4. Rameau du muscle occipital. — 5. Rameau du muscle auriculaire postérieur. — 6 Rameau de l'auriculaire supérieur. — 7. Anastomose du facial avec l'auriculaire du plexus cervical. — 8. Branche des muscles stylo-hyoïdien et ventre postérieur du digastrique. — 9. Temporo-facial anastomosé avec l'auriculo-temporal superficiel de la cinquième paire. — 10. Filets temporaux du facial ; les uns sont destinés au muscle auriculaire antérieur, tandis que les autres s'anastomosent avec la branche temporale de l'auriculo-temporal superficiel. — 11. Filets frontaux, une partie se perd au muscle frontal, l'autre partie s'anastomose avec le frontal de l'ophtalmique. — 12. Filets palpébraux supérieurs, ramifiés dans le sourcilier, dans le segment supérieur de l'orbiculaire des paupières et anastomosés avec les branches palpébrales du lacrymal et du frontal de l'ophthalmique. — 13. Filets palpébraux moyens, destinés à la commissure externe des paupières. — 14. Palpébraux inférieurs ou malaires ; les uns se rendent à la partie inférieure de l'orbiculaire des paupières, les autres s'anastomosent avec les filets malaires du nerf orbitaire. — 15. Filets sous-orbitaires : quelques-uns croisent l'insertion supérieure du muscle grand zygomatique, auquel ils donnent quelques branches ; le plus grand nombre passe en dedans de ce muscle, se place entre l'élévateur propre de la lèvre supérieure et le canin, leur donne des ramifications et forme, avec le sous-orbitaire de la cinquième paire, 16, le plexus sous-orbitaire. — 17. Buccaux supérieurs. — 18. Branche cervico-faciale. — 19. Rameaux buccaux destinés à l'orbiculaire des lèvres, anastomosés avec les buccaux supérieurs et avec, 20, le nerf buccal de la cinquième paire. — 21. Rameaux mentonniers pour le muscle triangulaire, le carré et la houppe du menton ; ils forment en outre avec, 22, le nerf mentonnier de la cinquième paire et le plexus mentonnier. — 23. Rameaux cervicaux dont quelques-uns se distribuent à la face profonde du peaucier, quelques autres forment un plexus avec, 24, branche cervicale transverse du plexus cervical. — 25. Branches parotidiennes de l'auriculo-temporal superficiel. — 26. Branches parotidiennes du facial. — 27. Anastomoses du facial avec le réseau nerveux qui enlace l'artère faciale.

Figure 5. — **Parties accessoires.** — *a*. Apophyse zygomatique. — *b*. Face supérieure du rocher. — *c*. Sa face postérieure. — *d*. Portion écailleuse du temporal. — *e*. Gouttière latérale.

Système nerveux. — 1. Nerf auditif formant une gouttière pour le facial. — 2. Branche limacienne. — 3. Terminaison de ses filets sur la cloison spirale. — 4. Branche vestibulaire divisée en trois rameaux, qui sont : 5, rameau des canaux demi-circulaires, vertical supérieur et horizontal ; 6, rameau du canal vertical postérieur, et 7, rameau vestibulaire. — 8. Nerf intermédiaire (nerf de Wrisberg) ou anastomose de l'auditif avec, 9, le facial. — 10. Anastomose entre la branche des canaux demi-circulaires et le facial.

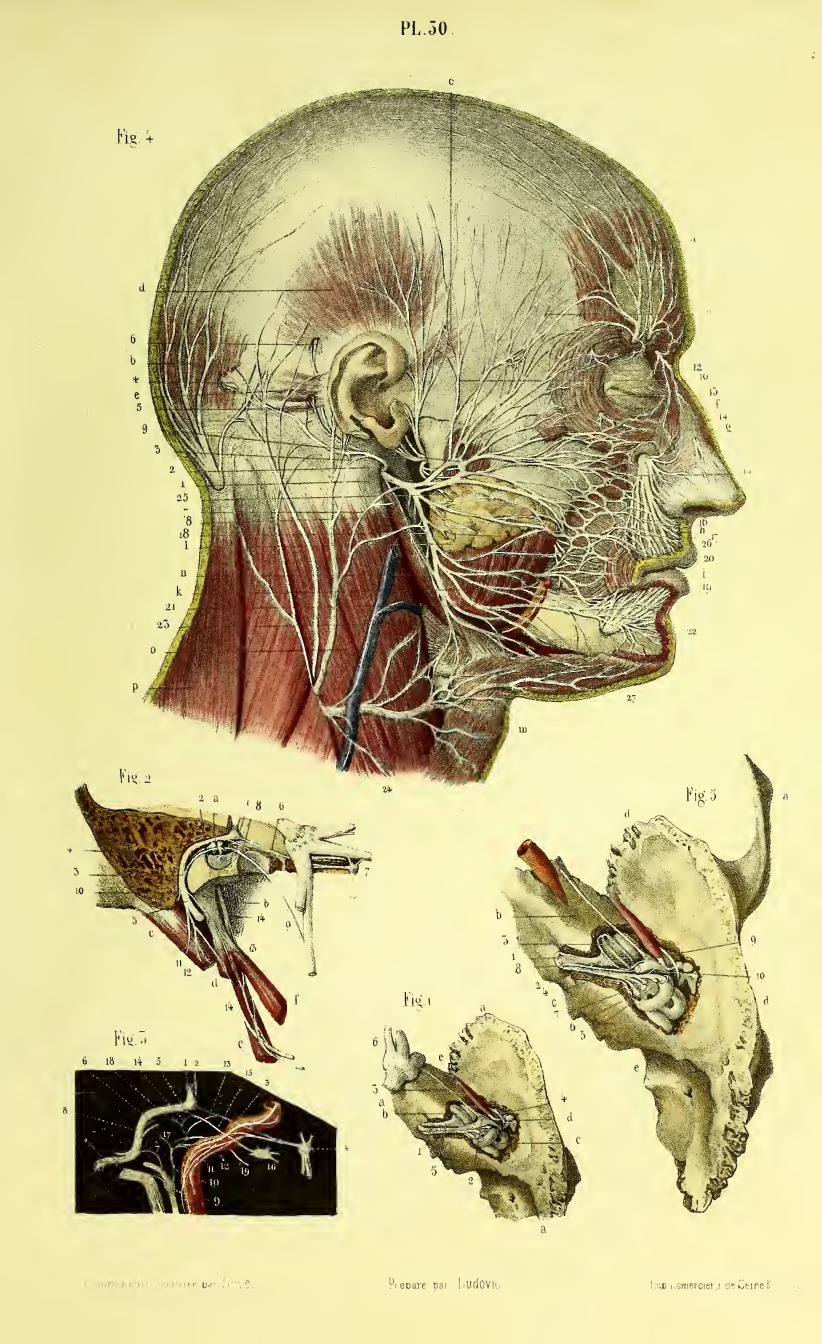

Lithographie, imprimée par A. Lemercier. Dessiné par Ludovic. Imp. Lemercier et de Seiné

Fig. 4

Fig. 1

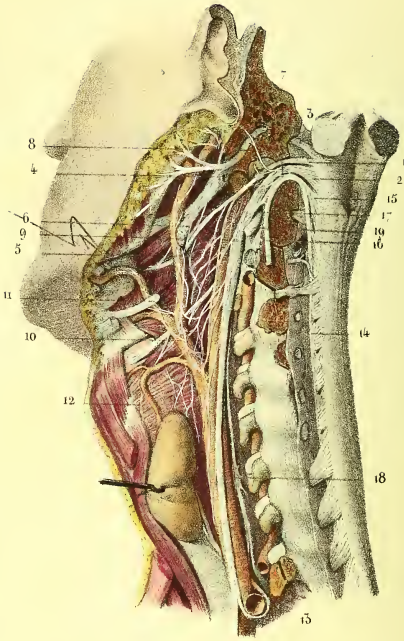

Fig. 3

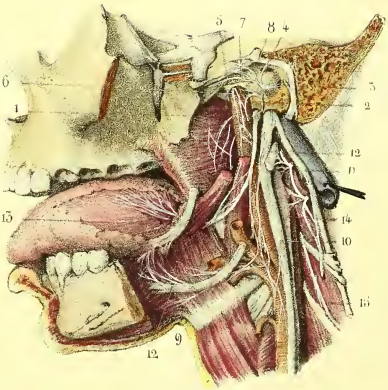

Fig. 2

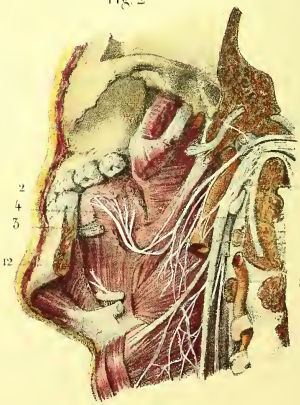

Gravure par Laveur Frebor et Cadoux Imp. Lemercier et Cie rue de la Paix, Paris.

EXPLICATION DE LA PLANCHE 31.

Neuvième paire.

La figure 1 représente l'origine de la huitième paire de Willis et le trajet du glosso-pharyngien. — La figure 2 montre le plexus pharyngien et les nerfs laryngés. — La figure 3 montre le glosso-pharyngien, depuis le ganglion d'Andersh jusqu'à la partie postérieure de la langue, en rapport avec les principaux muscles, vaisseaux et nerfs. — La figure 4 est un dessin schématique, montrant les anastomoses qui existent entre le trijumeau, le facial, le glosso-pharyngien, le pneumogastrique, le spinal, l'hypoglosse, le plexus cervical profond et le ganglion cervical supérieur.

Figure 1. — **Système nerveux.** — 1. Origine du glosso-pharyngien sur le bulbe entre, 2, le pneumogastrique et, 3, le facial. — 4. Ganglion du glosso-pharyngien ou d'Andersh, anastomosé avec le ganglion supérieur du pneumogastrique. — 5. Rameaux pharyngiens et carotidiens du glosso-pharyngien anastomosés avec le pharyngien du pneumogastrique et du spinal. — 6. Anastomose du glosso-pharyngien avec le filet lingual du facial. — 7. Accolement du spinal au ganglion supérieur du pneumogastrique. — 8. Rameau de la fosse jugulaire. — 9. Ganglion plexiforme ou ganglion du nerf vague, recevant la branche interne du spinal et donnant le nerf pharyngien. — 10. Branche carotidienne qui concourt à former le plexus intercarotidien, duquel émanent des plexus secondaires qui enlacent les divisions de l'artère carotide externe. — 11. Nerf laryngé supérieur ou interne. — 12. Laryngé externe. — 13. Laryngé inférieur ou récurrent. — 14. Faisceau cervical du spinal. — 15. Faisceau bulbaire du même nerf. De la réunion de ces deux faisceaux résulte un tronc qui se divise bientôt en deux branches. — 16. Branche externe ou postérieure coupée avant de s'engager dans le sterno-cléido-mastoïdien. — 17. Branche interne ou antérieure. Ces deux branches communiquent par une petite anastomose arciforme, qui s'oppose à leur décollement. — 18. Portion cervicale du grand sympathique. — 19. Hypoglosse coupé.

Figure 2. — **Système nerveux.** — 1. Glosso-pharyngien ; 2, sa branche pharyngienne ; 3, ses anastomoses avec le facial ; 4, sa terminaison à la langue. — 5. Pneumogastrique; 6, sa branche carotidienne ; 7, sa branche pharyngienne. — 8. Origine du laryngé supérieur derrière l'artère carotide interne coupée ici. — 9. Branche externe du spinal coupée. — 10. Branche interne concourant à former le nerf pharyngien. — 11. Ganglion cervical supérieur donnant des branches qui se jettent dans, 12, le plexus pharyngien.

Figure 3. — **Système nerveux.** — 1. Ganglion d'Andersh. — 2. Nerf de Jacobson et ses six filets, savoir : 3. Filet de la fenêtre ronde; 4. Filet de la fenêtre ovale; 5. Filet de la trompe d'Eustache; 6. Rameau carotidien ; 7. Petit pétreux superficiel d'Arnold ; 8. Petit pétreux profond. — 9. Glosso-pharyngien passant entre les piliers du voile du palais et arrivant à la base de la langue. — 10. Pneumogastrique. — 11. Spinal. — 12, 12. Hypoglosse. — 13. Nerf lingual. — 14. Ganglion cervical supérieur. — 15. Plexus cervical.

Figure 4. — **Système nerveux.** — 1. Facial. — 2. Glosso-pharyngien. — 3. Pneumogastrique. — 4. Spinal. — 5. Hypoglosse. — 6. Ganglion cervical supérieur. — 7, 7. Branches antérieures des deux premières paires cervicales. — 8, Réseau qui enlace l'artère carotide interne. — 9. Nerf de Jacobson. — 10. Son filet anastomotique avec le plexus carotidien. — 11. Petit pétreux profond qui se jette dans le grand pétreux superficiel. — 12. Petit pétreux superficiel accolé au petit pétreux de M. Longet pour se rendre au, 13, ganglion otique. — 14. Anastomose du glosso-pharyngien avec le filet lingual du facial. — 15. Anastomose du glosso-pharyngien et du pneumogastrique. — 16. Anastomose entre le pharyngien du glosso-pharyngien et celui du pneumogastrique et du spinal. — 17. Filet auriculaire d'Arnold. — 18. Accolement du tronc spinal au ganglion supérieur du pneumogastrique. — 19. Anastomose de la branche interne du spinal avec le ganglion du tronc du nerf vague. — 20. Anastomose du pneumogastrique avec l'hypoglosse. — 21. Anastomose de l'hypoglosse avec l'anse formée par la première et la deuxième paire cervicale. — 22, 22. Anastomose des deux premières paires avec le ganglion cervical. — 23. Plexus pharyngien. — 24. Plexus laryngé. — 25. Anastomose de la branche externe du spinal avec la branche antérieure de la troisième paire cervicale.

EXPLICATION DES PLANCHES 32 ET 33.

Dixième et onzième paires.

Pneumogastrique gauche, depuis le trou déchiré postérieur jusqu'à sa terminaison sur l'estomac et le foie, en rapport avec les autres nerfs; trajet et terminaison du nerf spinal.

Parties accessoires. — *a.* Corps thyroïde. — *b.* Trachée. — *c.* Poumon gauche déjeté à droite. — *d.* Foie soulevé et érigné par son ligament suspenseur. — *e.* Œsophage. — *f.* Grosse tubérosité de l'estomac, tirée à gauche. — *g.* Crosse de l'aorte. A sa convexité, on voit les artères sous-clavières et carotides coupées; à la convexité s'abouche le canal artériel.

Système nerveux. — 1, 1, 1. — *Nerf pneumogastrique.* — 2. Anastomoses du pneumogastrique et de l'hypoglosse. — 3. Anastomose du ganglion plexiforme avec la branche interne du spinal. — 4. Pharyngien passant au devant de l'artère carotide interne. — 5. Nerf laryngé supérieur ou interne placé derrière l'artère carotide interne. — 6. Laryngé externe. — 7. Plexus laryngé formé par le laryngé externe et le grand sympathique. — 8. Nerf cardiaque supérieur. — 9. Cardiaque moyen. — 10, 10. Laryngé inférieur ou récurrent formant une anse autour de la crosse de l'aorte et s'engageant derrière le bord inférieur du constricteur inférieur du pharynx. — 11. Ganglion pulmonaire. — 12. Ses anastomoses avec le grand sympathique. — 13. Plexus pulmonaire postérieur. — 14. Plexus œsophagien. — 15. Anses formées autour de l'œsophage par les pneumogastriques gauche et droit. — 16. Cordon œsophagien traversant le diaphragme. — 17. Plexus formé par le cordon sur la face antérieure du cardia. — 18. Branches pour la grande tubérosité de l'estomac. — 19. Branches de la petite courbure. — 20. Branches de la face antérieure de l'estomac. — 21. Branches hépatiques s'associant au plexus hépatique du grand sympathique et se ramifiant dans l'épaisseur du foie après avoir traversé le sillon transverse. — 22. *Glosso-pharyngien.* — 23. Sa branche linguale. — 24. Branche pharyngienne. — 25. Branche pour le muscle stylo-pharyngien. — 26. *Spinal.* — 27. Branche interne concourant à former le nerf pharyngien. — 28. Branche externe passant en avant de la veine jugulaire interne, derrière le sterno-cléido-mastoïdien, auquel elle donne des branches. — 29. Rameau de la branche externe traversant le sterno-cléido-mastoïdien pour se rendre au trapèze, et s'anastomosant avec la troisième cervicale. — 30. Son anastomose de la quatrième cervicale. — 31. Portion cervicale du grand sympathique. — 32, 32. Portion thoracique.

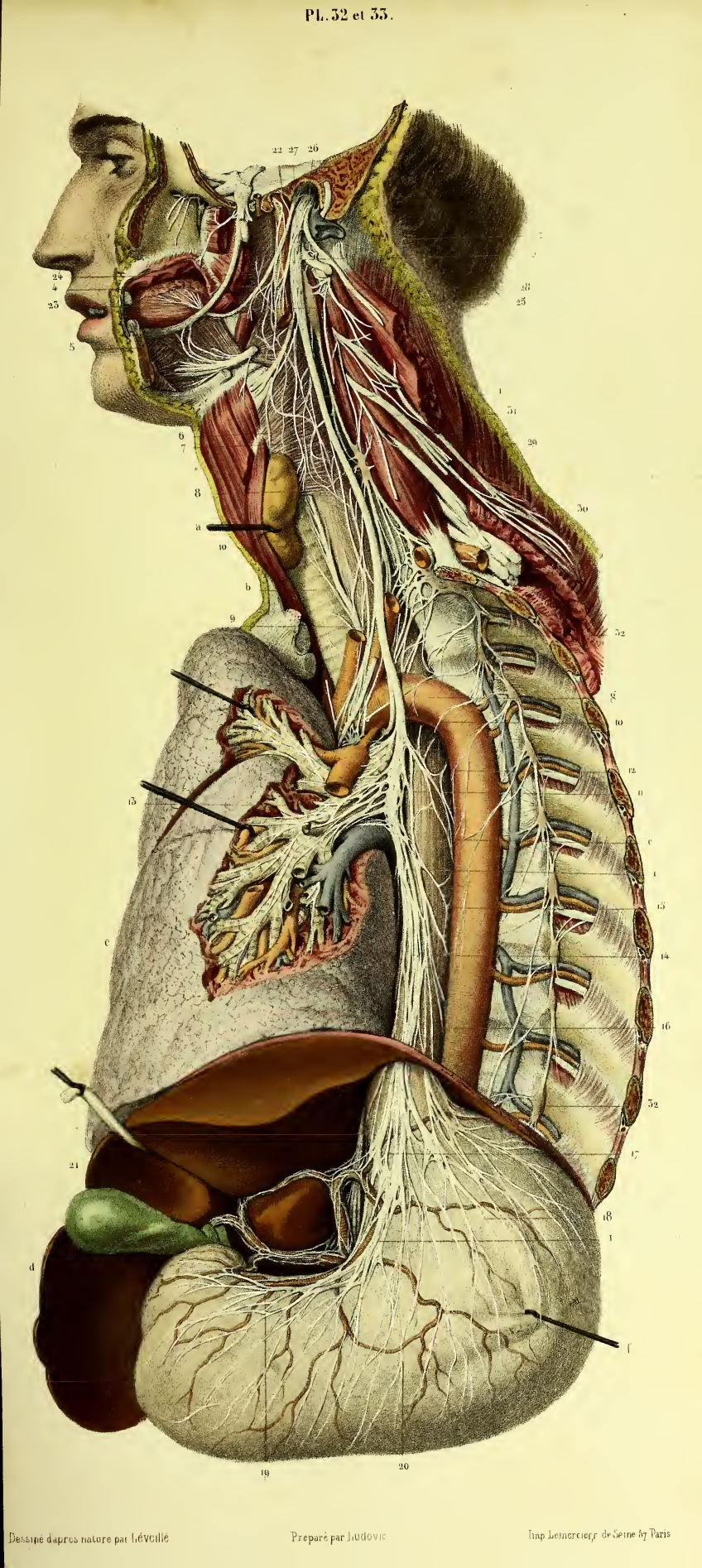

Dessiné d'après nature par Lévéillé — Préparé par Ludovic — Imp. Lemercier, r. de Seine à Paris

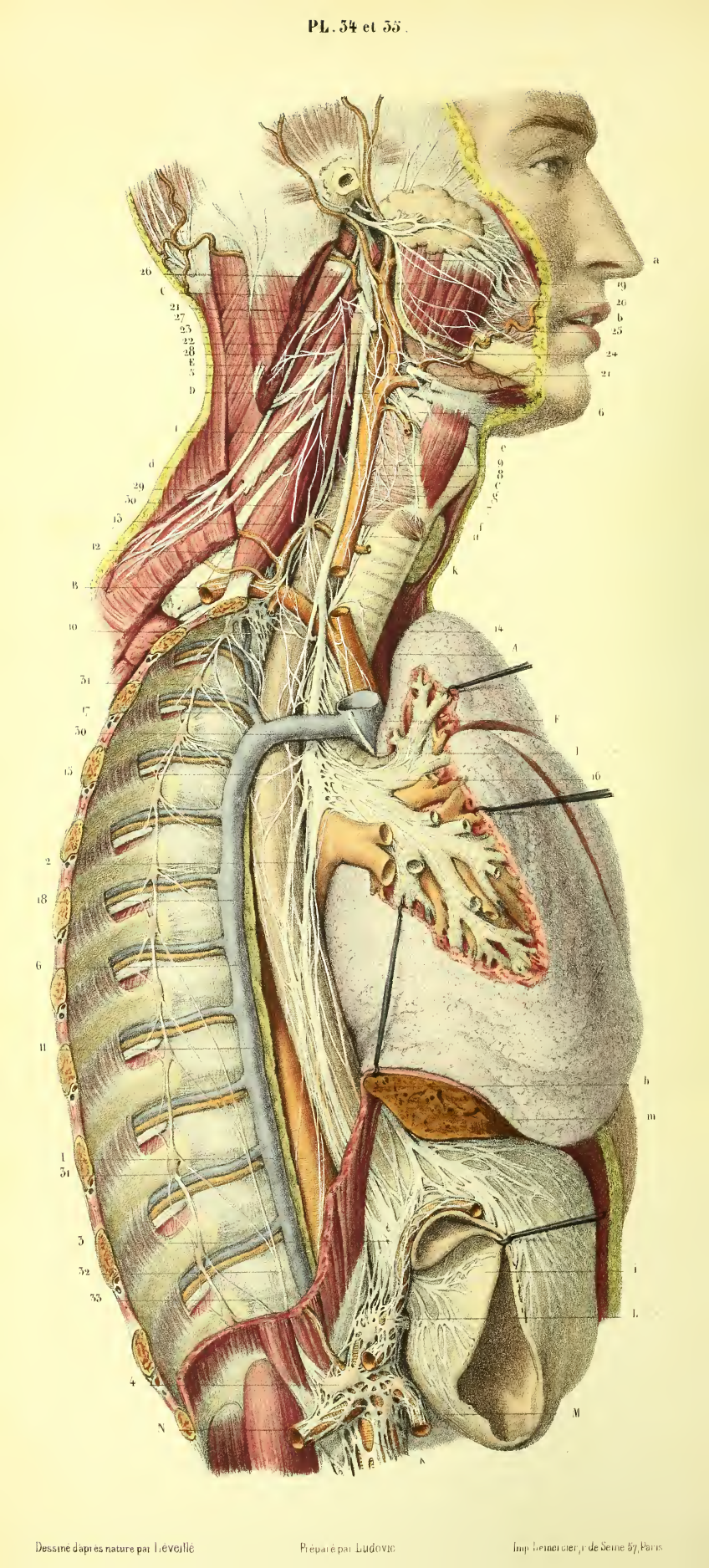

Dessiné d'après nature par Léveillé — Préparé par Ludovic — Imp. Lemercier, r. de Seine 57, Paris

EXPLICATION DES PLANCHES 34 ET 35.

Suite de la dixième paire.

Pneumogastrique droit, depuis la première paire cervicale jusqu'à sa terminaison à la face postérieure de l'estomac et au ganglion semi-lunaire droit, en rapport avec les muscles, les vaisseaux et les nerfs.

Parties accessoires. — *a*. Masséter recouvert supérieurement par la glande parotide et le canal de Sténon. — *b*. Buccinateur traversé par le canal de Sténon. — *c*. Sterno-cléido-mastoïdien coupé. — *d*. Trapèze échancré afin de voir les divisions du spinal. — *e*. Muscle thyro-hyoïdien. — *f*. Crico-thyrodien. — *g*. Constricteur inférieur du pharynx. — *h*. Œsophage traversant le diaphragme. — *i*. Estomac coupé et érigné pour montrer en même temps ses faces antérieure et postérieure. — *k*. Trachée. — *l*. Bronche et ses divisions. — *m*. Foie.

Système vasculaire. — A. Tronc brachio-céphalique. — B. Artère sous-clavière passant entre les deux scalènes. — C. Artère carotide primitive coupée pour laisser voir le laryngé inférieur qui est placé derrière elle. — D. Artère carotide externe et ses divisions. — E. Carotide interne. — F. Veine cave supérieure recevant, G, la veine azygos. — H. Canal thoracique. — I. Aorte thoracique. — K. Aorte abdominale. — L. Trépied cœliaque. — M. Artère mésentérique supérieure. — N. Artère rénale. Toutes ces artères sont enlacées par des plexus nerveux qui portent les mêmes noms qu'elles.

Système nerveux. — 1. Portion cervicale du pneumogastrique longeant les artères carotides primitive et interne. — 2. Portion thoracique du même nerf appliquée à la face postérieure de la bronche et de l'œsophage. — 3. Portion abdominale se perdant à la face postérieure de l'estomac, où elle s'anastomose avec le pneumogastrique gauche ; elle se jette en majeure partie dans, 4, le glanglion semi-lunaire droit. — 5. Branches intercarotidiennes. — 6. Laryngé supérieur traversant la membrame thyro-hyoïdienne. — 7. Laryngé externe donnant au muscle crico-thyroïdien. — 8. Plexus laryngé. — 9. Nerf cardiaque supérieur. — 10. Laryngé inférieur ou récurrent formant autour de l'artère sous-clavière une anse à concavité supérieure, et traversant le pharynx au niveau du, 11, bord inférieur du constricteur inférieur. — 12. Anastomose du laryngé inférieur avec, 13, le ganglion cervical moyen. — 14. Branches cardiaques inférieures. — 15. Ganglion pulmonaire. — 16. Plexus pulmonaire envoyant des rameaux qui accompagnent la partie postérieure des divisions bronchiques. — 17. Anastomose du ganglion pulmonaire avec les ganglions thoraciques supérieurs. — 18. Branches qui passent derrière l'œsophage pour s'anastomoser avec le pneumogastrique gauche. — 19. Nerf glosso-pharyngien. — 20. Son rameau carotidien. — 21, 21. Hypoglosse coupé. — 22. Rameau carotidien de ce dernier nerf. — 23. Ganglion cervical supérieur. — 24. Plexus intercarotidien, formé par les nerfs pneumogastrique, glosso-pharyngien, hypoglosse et grand sympathique ; ce plexus en fournit d'autres qui enlacent toutes les artères de la face et du crâne. — 25. Anastomose du réseau nerveux de l'artère faciale avec le nerf facial. — 26. Branche externe du spinal. — 27. Son rameau pour le sterno-cléido-mastoïdien, anastomosé avec la troisième paire cervicale. — 28. Rameau trapézien du spinal s'anastomosant avec le rameau trapézien de la quatrième paire cervicale. — 29, 29. Nerf spinal. — 30, 30. Nerf phrénique sanctionné. — 31. Grand splanchnique se jetant dans le ganglion semi-lunaire. — 32. Grand splanchnique destiné au plexus rénal. — 33. Petit splanchnique.

EXPLICATION DE LA PLANCHE 36.

Suite de la dixième paire.

Cette planche montre les rapports et la terminaison des nerfs laryngés, les plexus pulmonaires cardiaque et bronchiques. La figure 1 représente les laryngés inférieurs, vus par la face antérieure ; plexus pulmonaires antérieurs et plexus cardiaque. — La figure 2 fait voir les ganglions pulmonaires, leurs anastomoses médianes ou plexus bronchiques; commencement du plexus œsophagien : toutes ces parties sont vues par la face postérieure. — La figure 3 représente la terminaison des nerfs laryngés à la face postérieure des muscles et de la muqueuse du larynx. — La figure 4 offre le larynx vu de profil pour montrer la terminaison du laryngé inférieur.

Figure 1. — **Parties accessoires.** — *a*. Os hyoïde. — *b*. Portion saillante du larynx. — *c*. Trachée. — *d*. Muscle thyro-hyoïdien. — *e*, *e*. Crico-thyroïdien. — *f*, *f*. Scalène antérieur. — *g*, *g*. Corps thyroïde. — *h*, *h*. Diaphragme. — *i*, *i*. Débris du péricarde.

Système vasculaire. — A. Artère pulmonaire et infundibulum. — B. Branche gauche de l'artère pulmonaire. — C. Branche droite passant par derrière, D, la crosse de l'aorte. — E. Cordon fibreux qui résulte de l'oblitération du canal artériel. — F. Artère sous-clavière gauche. — G, G. Artère carotide primitive gauche, dont une portion a été enlevée pour laisser voir le laryngé supérieur du même côté. — H. Tronc brachio-céphalique coupé pour démasquer les nerfs cardiaques. — I. Veine cave supérieure et embouchure de la veine azygos. — K. Artère et veine coronaire gauche. — L. Artère et veine coronaire droite.

Système nerveux. — 1, 1. Pneumogastrique. — 2, 2. Laryngé supérieur passant entre le muscle thyro-hyoïdien et la membrane du même nom. — 3, 3. Laryngé externe se perdant au crico-thyroïdien. — 4. Nerf cardiaque supérieur. — 5, 5. Cardiaques moyens. — 6. Cardiaques inférieurs; ces nerf se rendent aux, 7, ganglion et plexus cardiaques. — 8, 8. Nerfs qui émanent de ce plexus et enlacent les vaisseaux coronaires. — 9, 9. Plexus pulmonaire antérieur. — 10, 10. Laryngé inférieur. On voit que le gauche embrasse la crosse de l'aorte, que le droit embrasse l'artère sous-clavière; tous les deux se rendent à la face postérieure du larynx en traversant le bord inférieur du constricteur inférieur. — 11. Branches trachéennes.

Figure 2. — **Système nerveux.** — 1, 1. Ganglions pulmonaires. — 2. Anastomoses médianes de ces ganglions à la face postérieure de la trachée et de l'origine des bronches (plexus bronchique). — 3. Nerf laryngé gauche concourant à la formation de ce plexus. — 4. Anastomoses de deux pneumogastriques à la face postérieure de l'œsophage.

Figure 3. — **Parties accessoires.** — *a*. Base de la langue. — *b*. Bord postérieur du cartilage thyroïde. — *c*, *c*. Corps thyroïde. — *d*. Muscle crico-aryténoïdien postérieur. — *e*. Muscle aryténoïdien.

Système nerveux. — 1, 1. Laryngé supérieur traversant la membrane thyro-hyoïdienne et donnant des branches linguales, épiglottiques, et d'autres pour la muqueuse qui recouvre la face postérieure du larynx. — 2. Filet du muscle aryténoïdien. — 3. Anastomose de Galien. — 4. Laryngé inférieur. — 5. Branches trachéennes. — 6. Filet du muscle crico-aryténoïdien postérieur. — 7. Filet du muscle aryténoïdien, donné par le laryngé inférieur. — 8. Branche destinée aux muscles crico-aryténoïdien latéral et crico-aryténoïdien postérieur.

Figure 4. — **Parties accessoires** — *a*, *a*. Moitié de l'os hyoïde. — *b*. Cartilage thyroïde coupé. — *c*. Membrane thyro-hyoïdienne. — *d*. Cartilage cricoïde. — *e*. Trachée. — *f*. Œsophage. — *g*. Épiglotte. — *h*. Grande corne du cartilage thyroïde unie à *i*, la grande corne de l'os hyoïde, par *k*, le ligament thyro-hyoïdien latéral. — *l*. Membrane thyro-hyoïdienne traversée par le laryngé supérieur. — *m*. Muscle crico-aryténoïdien postérieur. — *n*. Crico-aryténoïdien latéral — *o*. Thyro-aryténoïdien.

Système nerveux. — 1. Laryngé inférieur. — 2. Filets du crico-aryténoïdien postérieur. — 3. Filets du crico-aryténoïdien latéral. — 4. Filets du thyro-aryténoïdien — 5. Filet aryténoïdien.

PL. 36.

Fig. 2.

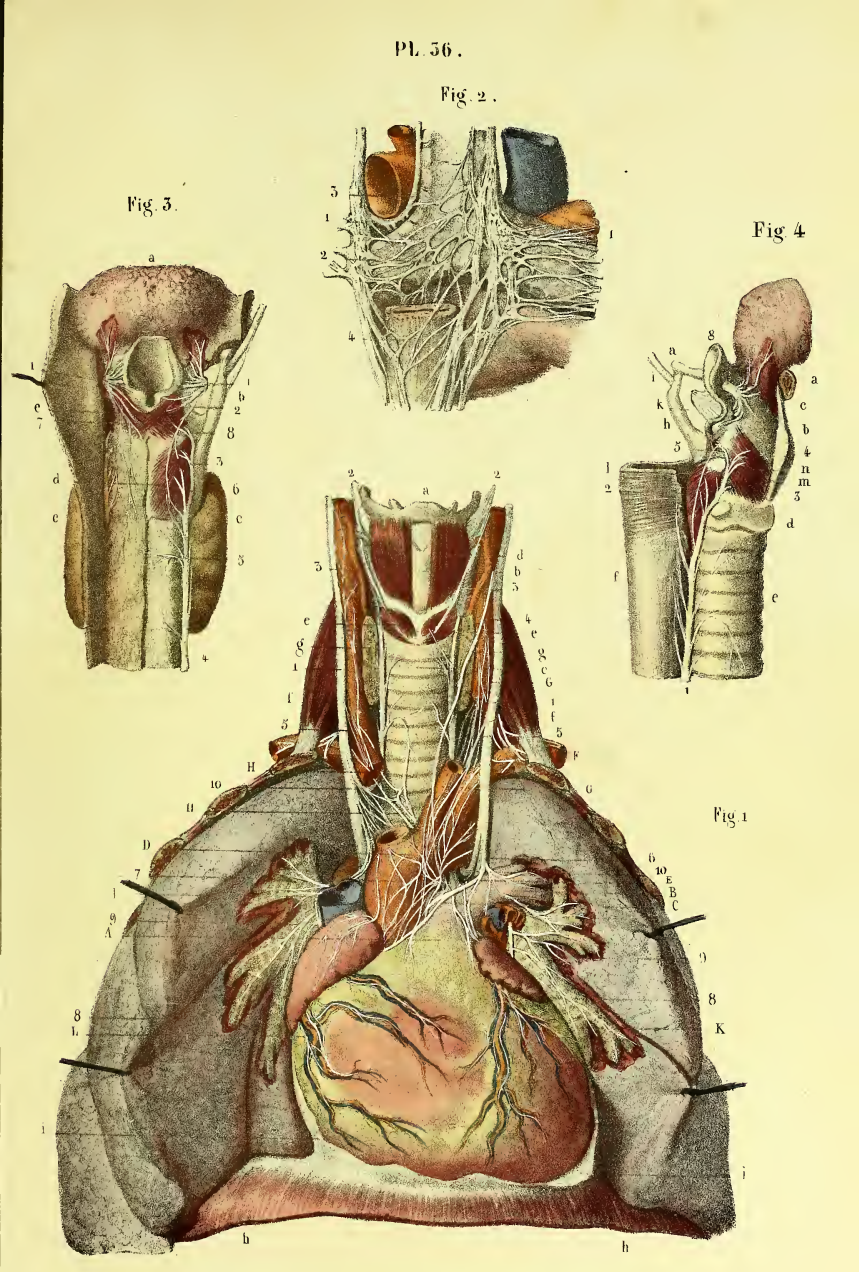

Dessiné d'après nature par Léveillé

Préparé par Ludovic

Imp. Lemercier 1 de Seine 57, Paris

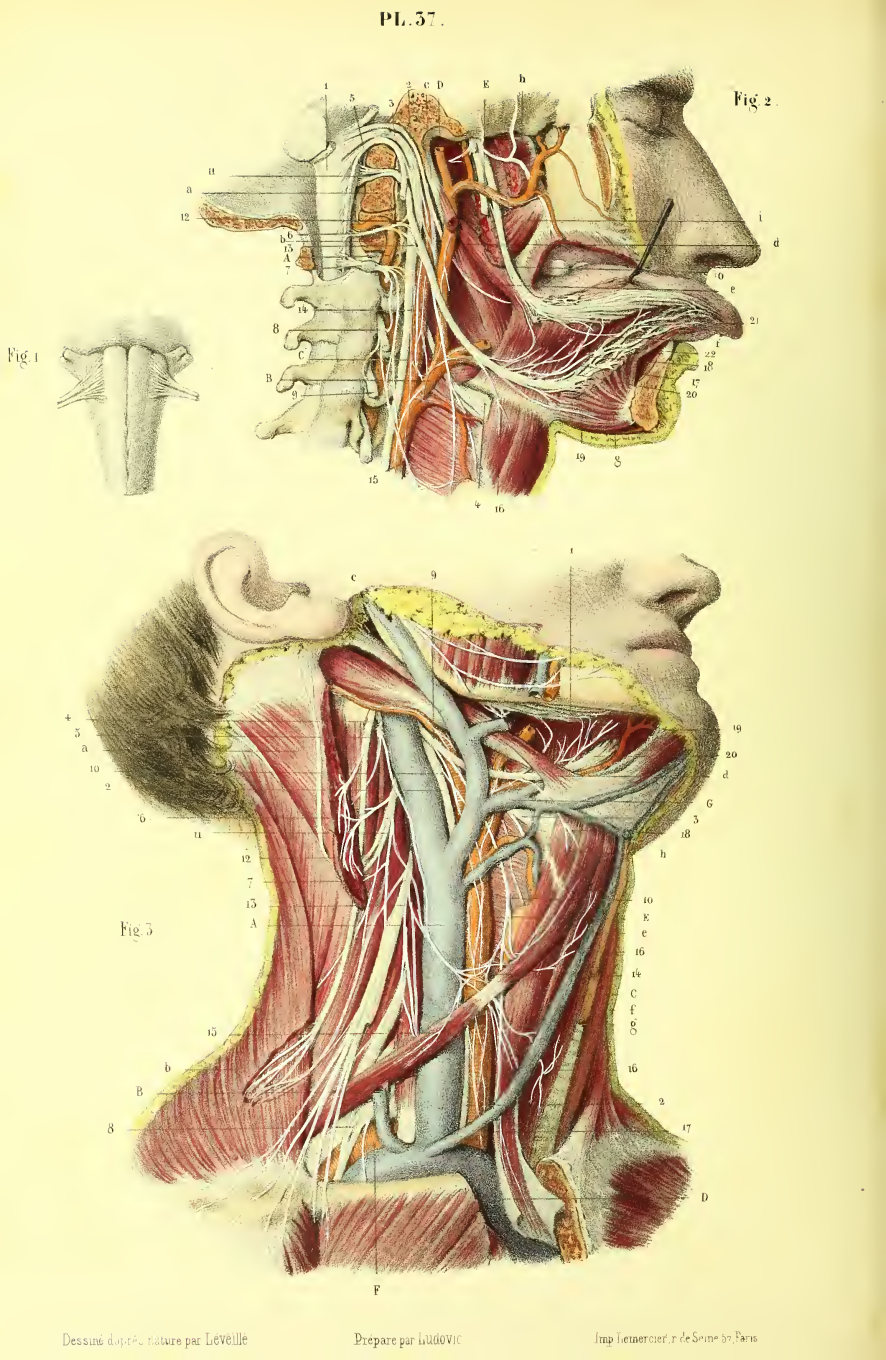

Dessiné d'après nature par Léveillé Préparé par Ludovic Imp. Lemercier, r. de Seine 32, Paris

EXPLICATION DE LA PLANCHE 37.

Douzième paire.

La figure 1 montre le bulbe rachidien présentant l'émergence des deux groupes de filets du nerf hypoglosse du sillon de séparation de la pyramide et de l'olive. — La figure 2 représente l'hypoglosse vu depuis son origine jusqu'à sa terminaison. — La figure 3 représente les rapports de l'hypoglosse et de son anse nerveuse sur les parties latérales du cou, la tête étant renversée.

Figure 2. — **Parties accessoires.** — *a.* Portion du condyle de l'occipital. — *b.* Section médiane de l'atlas. — *c.* Apophyse styloïde. — *d.* Muscle stylo-glosse. — *e.* Stylo-pharyngien. — *f.* Hyo-glosse. — *g* Génio-glosse. — *h.* Ptérygoïdien externe. — *i.* Ptérygoïdien interne.

Système vasculaire. — A. Artère vertébrale contournée en dehors et en arrière par les nerfs cervicaux. — B. Artère carotide externe. — C. Artère linguale. — D. Artère temporale. — E. Artère maxillaire interne.

Système nerveux. — 1. Bulbe rachidien. — 2. Glosso-pharyngien. — 3. Pneumogastrique. — 4. Laryngé supérieur. — 5. Spinal. — 6. Première paire cervicale. — 7. Deuxième paire. — 8. Troisième paire. — 9. Quatrième paire. Ces quatre paires sont, à leur sortie des trous de conjugaison, logées dans les gouttières des apophyses transverses ; elles s'anastomosent les unes avec les autres. — 10. Lingual. — 11. Origine de l'hypoglosse. Ce nerf s'engage entre le spinal et le pneumogastrique, croise obliquement ce dernier et s'anastomose avec lui. — 12. Anastomose de l'hypoglosse avec la première paire cervicale. — 13. Anastomose avec l'anse nerveuse des deux premières cervicales. — 14. Branche descendante de l'hypoglosse anastomosée avec, 15, les branches descendantes du plexus cervical. — 16. Filet du muscle thyro-hyoïdien. — 17. Rameaux de l'hyo-glosse. — 18. Rameau récurrent du stylo-glosse. — 19. Rameaux du génio-hyoïdien. L'un d'eux se prolonge au delà de la ligne médiane pour s'anastomoser avec celui du côté opposé. — 20. Rameaux plexiformes de l'hypoglosse, visibles par l'ablation de la couche la plus inférieure du génio-glosse, et destinés à ce muscle. — 21. Rameau anastomotique avec le lingual. — 22. Rameau destiné au ganglion sous-maxillaire.

Figure 3. — **Parties accessoires.** — *a.* Muscle sterno-cléido-mastoïdien coupé. — *b.* Trapèze échancré. — *c.* Digastrique. — *d.* Stylo-hyoïdien. — *e.* Omoplat-hyoïdien. — *f.* Sterno-hyoïdien. — *g.* Sterno-thyroïdien. — *h.* Thyro-hyoïdien.

Système vasculaire. — A. Veine jugulaire interne. — B. Veine jugulaire externe coupée. — C. Veine jugulaire antérieure. — D. Tronc veineux brachio-céphalique. — E. Artère carotide primitive. — F. Artère sous-clavière. — G. Artère et veine linguales.

Système nerveux. — 1. Nerf lingual. — 2, 2. Nerf pneumogastrique. — 3. Laryngé supérieur. — 4. Spinal. — 5. Deuxième paire cervicale. — 6. Troisième paire. — 7. Quatrième paire. — 8. Plexus brachial. — 9. Hypoglosse. — 10, 10. Sa branche descendante. — 11. Branche descendante de la deuxième paire cervicale. — 12. Branche descendante de la troisième. — 13. Branche descendante de la quatrième. — 14. Plexus formé par ces trois branches et par la branche descendante de l'hypoglosse ; il est placé au niveau du tendon de l'omoplat-hyoïdien, au devant de la veine jugulaire interne. Il donne des rameaux à trois des muscles de la région sous-hyoïdienne : 15. Rameaux de l'omoplat-hyoïdien. — 16, 16. Rameaux du sterno-hyoïdien, et 17, rameaux du sterno-thyroïdien. — 18. Filet du muscle thyro-hyoïdien. — 19. Anastomose entre l'hypoglosse et le lingual. — 20. Hypoglosse s'enfonçant dans l'épaisseur du génio-glosse.

EXPLICATION DES PLANCHES 38 ET 39.

Origine des nerfs rachidiens.

La figure 1 montre l'origine des racines antérieures des nerfs rachidiens. — La figure 2 représente l'origine des racines postérieures de ces mêmes nerfs. — La figure 3 montre un fragment de la moelle épinière, entouré de ses enveloppes et vu de profil, afin de voir simultanément l'origine des racines antérieures et postérieures, leur convergence et les ganglions spinaux dépendant des racines postérieures.

Figure 1. **Système nerveux.** — 1. Protubérance annulaire. — 2. Grosse et petite racine de la cinquième paire. — 3. Sixième paire ou moteur oculaire externe. — 4. Nerf facial. — 5. Nerf auditif. — 6. Nerf intermédiaire. — 7. Nerf glosso-pharyngien. — 8. Pneumogastrique. — 9. Nerf spinal ou accessoire de Willis. — 10. Nerf hypoglosse. — De 11 à 11, les huit racines antérieures des nerfs cervicaux. — De 12 à 12, les douze racines antérieures des nerfs dorsaux. — De 13 à 13, les cinq racines antérieures des nerfs lombaires. — De 14 à 14, les six racines antérieures des nerfs sacrés.

On voit de chaque côté, 15, 15, 15, les branches antérieures des trente et une paires des nerfs rachidiens. — 16, 16, 16. Branches postérieures. — 17, 17. Ganglions spinaux formés aux dépens des racines postérieures.

De 18 à 18, racines antérieures coupées. — 19, 19, 19. Racines antérieures coupées au niveau des ganglions. — 20, 20. Ligament dentelé, séparant les racines antérieures des postérieures. — 21, 21. Insertion de ce ligament sur la dure-mère, par son bord denticulé. — 22, 22. Insertion du même ligament sur la pie-mère. — 23. Ligament caudal ou coccygien. — 24, 24. Dure-mère rachidienne renversée sur les côtés.

Figure 2. — **Système nerveux.** — 1. Tubercules quadrijumeaux. — 2, 2. Faisceaux triangulaires. — 3, 3. Pédoncules supérieurs du cervelet. — 4, 4. Pédoncules cérébelleux moyens. — 5, 5. Pédoncules cérébelleux inférieurs. — 6. Paroi antérieure du quatrième ventricule. — 7. Nerf glosso-pharyngien. — 8. Nerf pneumogastrique. — 9. Nerf spinal. On voit du côté droit son origine entre les racines postérieures et le ligament dentelé ; à gauche il est démasqué par l'ablation des racines postérieures. — De 10 à 10, racines postérieures des huit paires cervicales. — De 11 à 11, racines postérieures des douze paires dorsales. — De 12 à 12, racines postérieures des cinq paires lombaires. — De 13 à 13, racines postérieures des six paires sacrées. — De 14 à 14, ligne ponctuée résultant de l'arrachement de toutes les racines postérieures. — 15, 15, 15. Racines antérieures des nerfs rachidiens, et ligament dentelé mis à nu par la section des racines postérieures. — 16, 16, 16. Ganglions spinaux, au nombre de trente, lorsque la première paire en manque. — 17, 17, 17. Branches antérieures des nerfs spinaux, à droite et à gauche. — 18, 18, 18. Branches postérieures. — 19, 19. Ligament dentelé droit placé entre les racines postérieures et les racines antérieures, et entre la pie-mère et la dure-mère, auxquelles il s'attache. — 20, 20. Ligament dentelé gauche, entièrement mis à nu. — 21. Ligament coccygien ou caudal. — 22, 22. Dure-mère renversée.

Figure 3. — **Système nerveux.** — 1, 1. Racines postérieures des nerfs spinaux et leurs ganglions. — 2, 2. Racines antérieures des mêmes nerfs s'anastomosant avec l'extrémité antérieure de ces ganglions. — 3 et 4. Racines antérieure et postérieure coupées. — 5. Ligament dentelé. — 6. Dure-mère conservée pour laisser voir les gaînes qu'elle forme autour des ganglions et des branches des nerfs spinaux. — 7. Section verticale de la gaîne et des racines antérieure et postérieure, afin de voir une petite lame qui sépare l'une de l'autre ces deux racines. — 8, 8. Face intérieure de la dure-mère, qui est érignée sur les côtés pour voir son aspect lisse, dû au feuillet pariétal de l'arachnoïde qui la revêt.

Fig. 1.

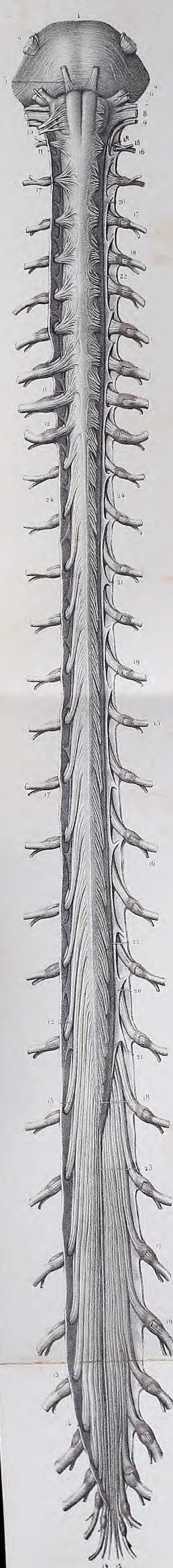

Fig. 2.



Fig. 3

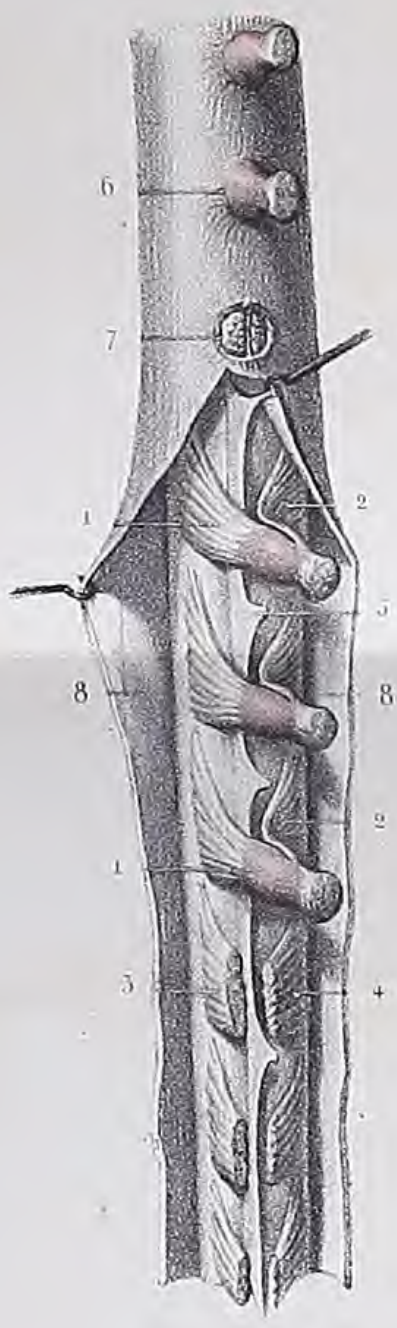

Fig. 2.

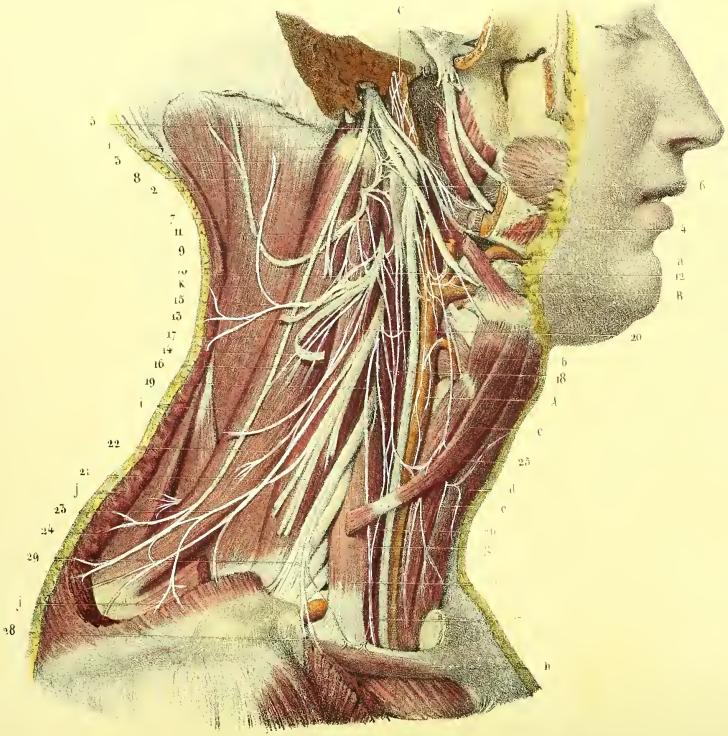

Fig. 1

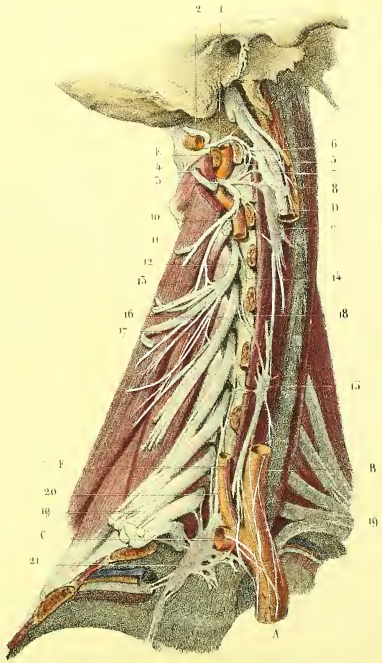

Dessiné d'après nature par Leveille

Préparé par Ludovic

Imp. Lemercier 1 de Seine 57, Paris

EXPLICATION DE LA PLANCHE 40.

Nerfs cervicaux et plexus cervical profond.

La figure 1 montre tous les nerfs cervicaux à leur sortie du trou de conjugaison anastomosés avec le grand sympathique et avec quelques nerfs crâniens. — La figure 2 est le plexus cervical profond.

Figure 1. — **Système vasculaire.** — A. Tronc brachio-céphalique. — B. Carotide primitive. — C. Sous-clavière coupée. — D. Carotide interne. — E, E. Artère vertébrale.

Système nerveux. — 1. Branche antérieure de la première paire cervicale. — 2. Sa branche postérieure. — 3. Branche antérieure de la deuxième paire cervicale. — 4. Sa branche postérieure. — 5. Anse formée par l'anastomose des branches antérieures de la première et de la deuxième paire cervicale. — 6. Anastomose de cette anse avec, 7, le nerf grand hypoglosse. — 8. Son anastomose avec, 9, le ganglion cervical supérieur. — 10. Branche de la deuxième paire pour le muscle droit antérieur de la tête. — 11. Branche mastoïdienne coupée. — 12. Branche antérieure de la troisième paire cervicale. — 13. Son anastomose avec la seconde. — 14. Son anastomose dans l'intérieur du canal vertébral avec, 15, le ganglion cervical moyen. — 16. Quatrième paire cervicale. — 17. Ses anastomoses avec la troisième. — 18. Ses anastomoses avec le ganglion cervical moyen. — 19. Plexus brachial. — 20. Ses anastomoses avec le nerf vertébral, branche fournie par, 21, le ganglion cervical inférieur.

Figure 2. — **Parties accessoires.** — *a*. Coupe des muscles ventre postérieur du digastrique et stylo-hyoïdien. — *b*. Muscle thyro-hyoïdien. — *c*. Muscle omoplat-hyoïdien. — *d*. Muscle sterno-hyoïdien. — *e*. Muscle sterno-thyroïdien. — *f*. Scalène antérieur. — *g*. Scalène postérieur. — *h*. Muscle sous-clavier. — *i*. Angulaire de l'omoplate. — *j*, *j*. Trapèze coupé. — *k*. Splénius.

Système vasculaire. — A. Carotide primitive. — B. Artère carotide externe. — C. Artère carotide interne.

Système nerveux. — 1. Branche antérieure de la première paire se dégageant entre le petit droit antérieur et le petit droit latéral de la tête, et s'anastomosant en formant une anse avec, 2, branche antérieure de la seconde. — 3. Anastomoses de cette anse avec, 4, nerf grand hypoglosse, 5, nerf pneumogastrique et, 6, ganglion cervical supérieur. — 7. Branche descendante concourant à former l'anse nerveuse de l'hypoglosse. — 8. Branche mastoïdienne. — 9. Anastomose avec la branche sterno-mastoïdienne du spinal. — 10. Branche antérieure de la troisième paire cervicale. — 11. Ses branches anastomotiques avec la seconde. — 12. Seconde branche se jetant dans l'anse nerveuse de l'hypoglosse. — 13. Nerf auriculaire. — 14. Branche cervicale transverse. — 15. Petite mastoïdienne. — 16. Anastomose avec la branche trapézienne du spinal. — 17. Branche antérieure de la quatrième paire cervicale. — 18. Troisième branche d'origine pour l'anse de l'hypoglosse. — 19. Racine d'origine du nerf phrénique. — 20. Anastomose avec la troisième paire cervicale. — 21. Rameaux descendants superficiels coupés. — 22. Rameau de l'angulaire. — 23. Rameau trapézien du plexus cervical s'anastomosant avec, 24, le rameau trapézien du spinal. — 25. Anse nerveuse fournie par la branche descendante du plexus cervical et la branche descendante de l'hypoglosse. De la convexité de cette anse naissent des branches pour les muscles de la région sous-hyoïdienne, moins le muscle thyro-hyoïdien. — 26. Anastomose de cette anse avec, 27, le nerf phrénique. — 28. Anastomose du phrénique avec, 29, le filet du muscle sous-clavier. — 30. Plexus brachial.

EXPLICATION DE LA PLANCHE 41.

Nerfs phréniques.

Origine, trajet et terminaison des deux nerfs phréniques. Dans leurs portions thoraciques on les voit accolés aux parties latérales du feuillet fibreux du péricarde par les plèvres médiastines; puis, après s'être distribués à la face supérieure du diaphragme qu'ils traversent, ces nerfs s'épanouissent à la face inférieure de ce muscle et s'anastomosent avec le plexus solaire.

Parties accessoires. — *a*. Scalène antérieur. — *b*, *b*. Péricarde. — *c*, *c*. Diaphragme. — *d*, *d*. Poumons renversés et érignés en dehors. — *e*, *e*. Fragments des plèvres médiastines conservées afin de faire voir leurs rapports avec les nerfs phréniques.

Système vasculaire. — A, A. Artère sous-clavière. — B. Tronc veineux brachio-céphalique droit coupé. — C. Tronc veineux brachio-céphalique gauche. — D. Veine cave supérieure.

Système nerveux. — 1, 1. Racine du nerf phrénique fournie par la quatrième cervicale. — 2, 2. Racine fournie par le plexus brachial. — 3. Anastomose de ce nerf avec le filet du sous-clavier. — 4. Anastomose avec le ganglion cervical inférieur. — 5, 5. Anse nerveuse de l'hypoglosse coupée, envoyant un filet au nerf phrénique. — 6, 6. Branches péricardiques du nerf phrénique. — 7, 7. Branches qui se perdent à la face supérieure du diaphragme. — 8, 8. Branches de la face inférieure. — 9. Anastomoses de ces branches avec, 10, le plexus solaire. — 11. Communication transversale des deux nerfs phréniques.

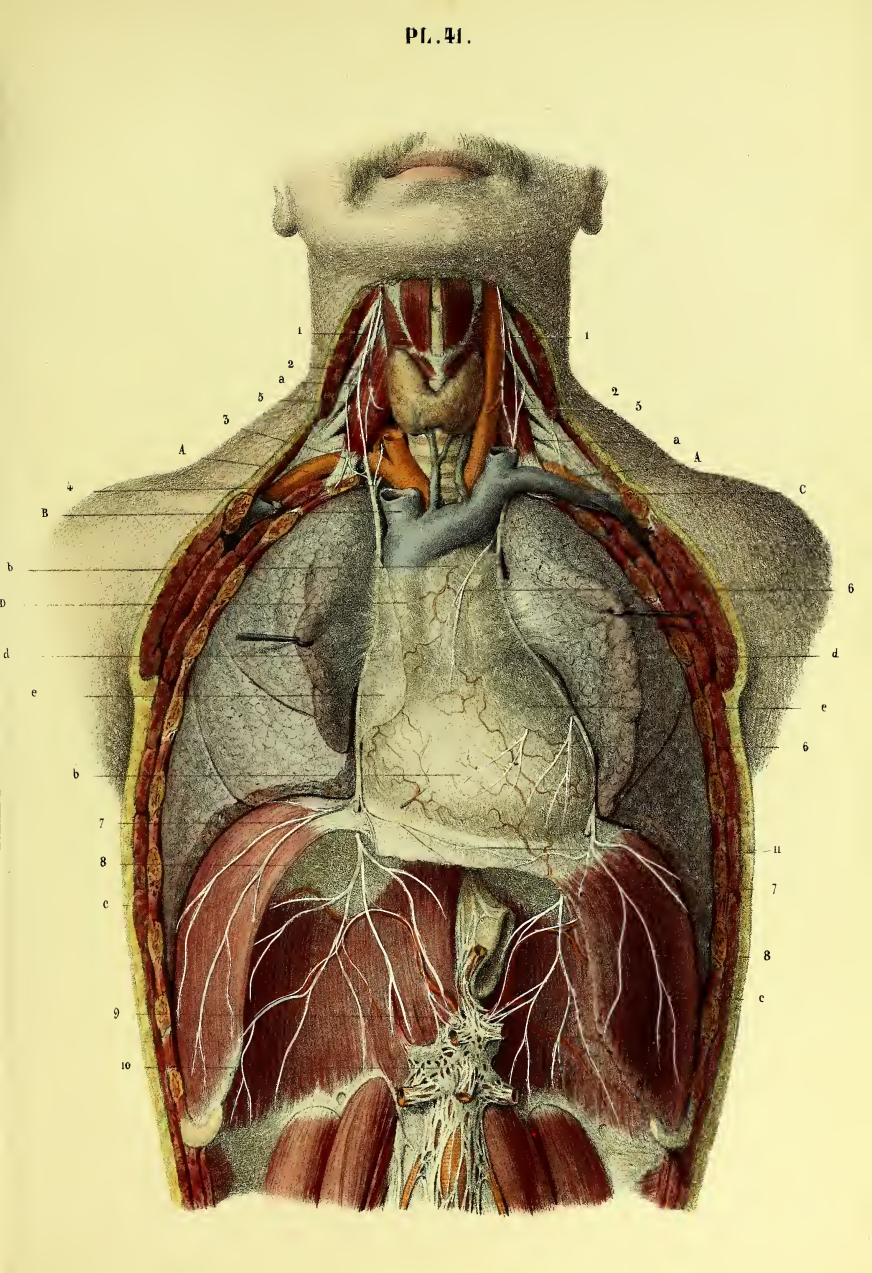

Dessiné d'après nature par Léveillé

Préparé par Ludovic

Imp. Lemercier à Paris

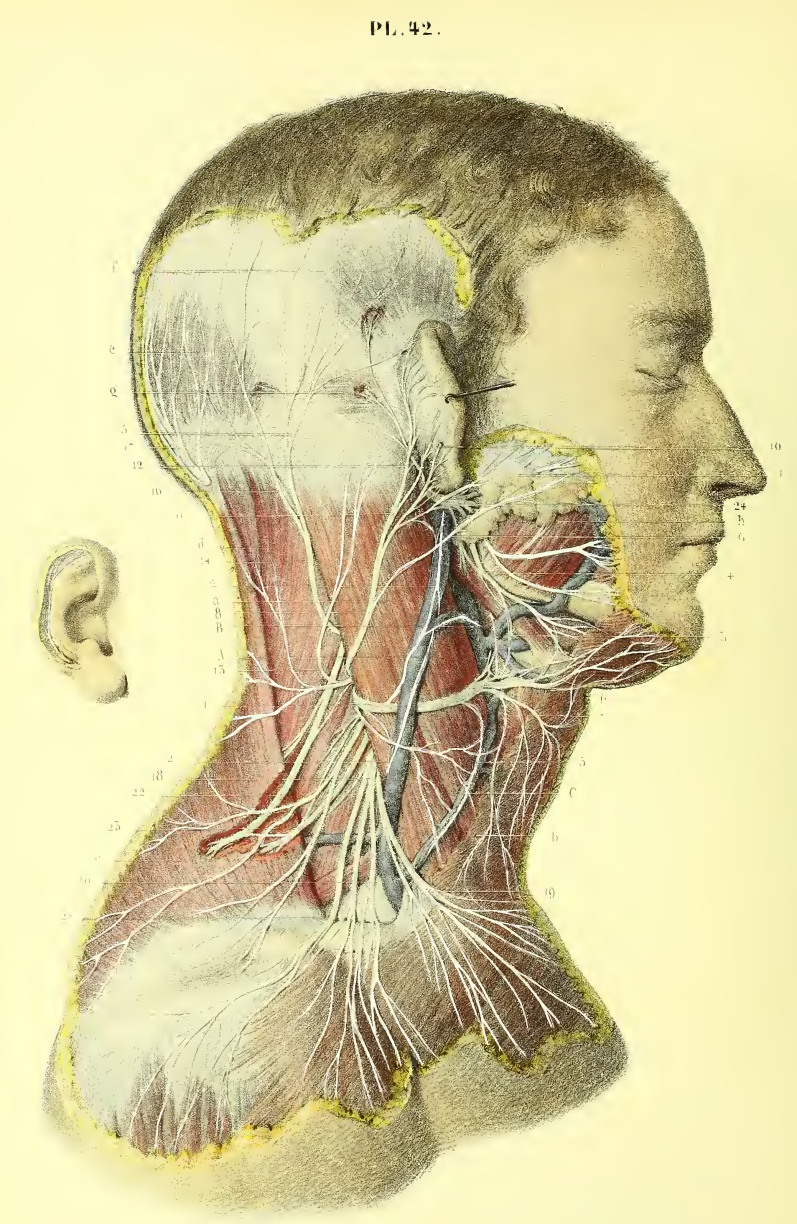

Gravé par Le[illegible] Préparé par Lauverne Imp. Lemercier de Seine St. Paris

EXPLICATION DE LA PLANCHE 42.

Plexus cervical superficiel.

La figure principale représente le plexus cervical superficiel en rapport avec le nerf facial et la veine jugulaire externe. La figure accessoire est le pavillon de l'oreille isolé et traversé par la branche auriculaire externe, qui se perd à la peau de la rainure de l'hélix.

Parties accessoires. — *a*. Muscle sterno-cléido-mastoïdien. — *b*. Peaucier. — *c*. Trapèze. — *d*. Splénius. — *e*. Muscle occipital. — *f*. Muscle auriculaire supérieur. — *g*. Muscle auriculaire postérieur. — *h*. Masséter. — *i*. Glande parotide.

Système vasculaire. — A. Veine jugulaire externe. — B. Son anastomose avec la veine jugulaire interne. — C. Veine jugulaire antérieure.

Système nerveux. — 1. Branche cervicale superficielle. — 2, 2. Rameaux satellites de la veine jugulaire externe. — 3. Anastomoses de ce nerf avec, 4, la branche cervico-faciale. — 5. Rameaux satellites de la veine jugulaire antérieure. — 6. Rameaux ascendants. — 7. Rameaux descendants. — 8. Branche auriculaire. — 9, 9. Rameaux parotidiens ou faciaux. — 10. Rameau auriculaire externe traversant l'oreille. — 11. Rameau auriculaire interne. — 12. Anastomoses de ce rameau avec le nerf occipito-auriculaire du facial. — 13. Petite mastoïdienne. — 14. Branche mastoïdienne. — 15. Son rameau externe se distribuant à la peau de la région mastoïdienne et à l'oreille. — 16. Rameau interne s'anastomosant avec, 17, l'occipital interne. — 18. Branches descendantes superficielles. — 19. Rameaux sus-sternaux ; 20, sus-claviculaires ; 21, sus-acromiens. — 22. Branche trapézienne du spinal anastomosée avec , 23 , branche trapézienne du plexus cervical. — 24. Nerf facial.

EXPLICATION DE LA PLANCHE 43.

Plexus brachial.

Figure 1, plexus brachial en rapport avec les autres organes. — Figure 3, dessin schématique qui montre le plexus brachial écarté pour mieux voir son intrication.

Figure 1. — **Parties accessoires** — *a*. Scalène antérieur. — *b*. Scalène postérieur. — *c*, *c*. Muscle sous-clavier. — *d*, *d*. Muscle grand pectoral. — *e*, *e*. Muscle petit pectoral. — *f*. Muscle grand dentelé. — *g*. Muscle sous-scapulaire. — *h*. Muscle grand dorsal et grand rond. — *i*. Muscle coraco-brachial. — *j*. Muscle biceps.

Système vasculaire. — A. Artère sous-clavière. — B. Artère axillaire. — C. Artère humérale. — D. Veine basilique.

Système nerveux. — 1. Tronc résultant de l'anastomose des cinquième et sixième paires cervicales. — 2. Second tronc nerveux formé par la septième paire. — 3. Troisième tronc formé par la huitième paire cervicale et la première dorsale. — 4. Racine du nerf phrénique fournie par le plexus brachial. — 5. Filet du sous-clavier s'unissant au nerf phrénique. — 6. Nerf du grand dentelé. — 7. Nerf sus-scapulaire. — 8. Branche du grand pectoral. — 9. Branche du petit pectoral. — 10. Anse anastomotique formée par ces deux nerfs. — 11. Branches sous-scapulaires inférieures. — 12. Branches du grand rond. — 13. Branches du grand dorsal. — 14. Tronc commun au nerf cubital et à la racine interne du nerf médian. — 15. Rameau interne de l'accessoire s'anastomosant avec les branches perforantes de la deuxième et de la troisième intercostale. — 16. Son rameau brachial. — 17. Accessoire du nerf cutané interne. — 18. Nerf cutané interne. — 19. Nerf cubital. — 20. Nerf médian entre les racines duquel on voit s'engager l'artère axillaire. — 21. Nerf musculo-cutané.

Fig. 2. — 1. Cinquième branche cervicale. — 2. Sixième branche cervicale. — 3. Septième branche cervicale. — 4. Huitième cervicale. — 5. Première dorsale. — 6. Filet du muscle sous-clavier. — 7. Nerf du grand dentelé fourni par les branches antérieures des cinquième, sixième et septième paires cervicales. — 8. Nerf sus-scapulaire. — 9. Branches de l'angulaire et du rhomboïde. — 10. Branches sous-scapulaires supérieures. — 11. Branches thoraciques antérieures. — 12. Branches sous-scapulaires inférieures. — 13. Branches du grand dorsal. — 14. Branches du grand rond. — 15. Nerf circonflexe. — 16. Nerf accessoire du cutané interne. — 17. Brachial cutané interne. — 18. Nerf cubital. — 19. Nerf médian. — 20. Nerf musculo-cutané. — 21. Nerf radial.

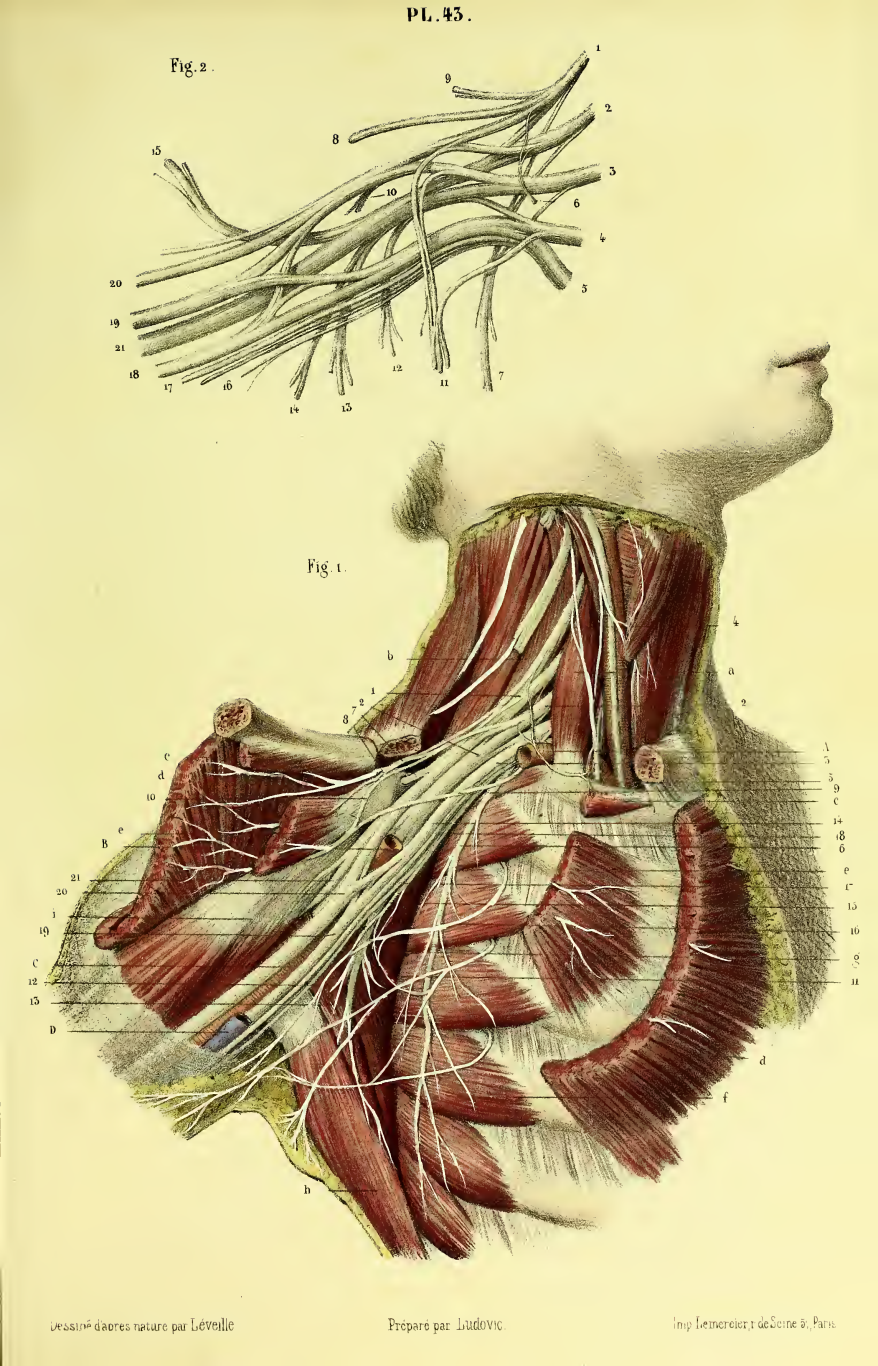

Dessiné d'après nature par Léveille

Préparé par Ludovic

Imp. Lemercier et de Seine à Paris

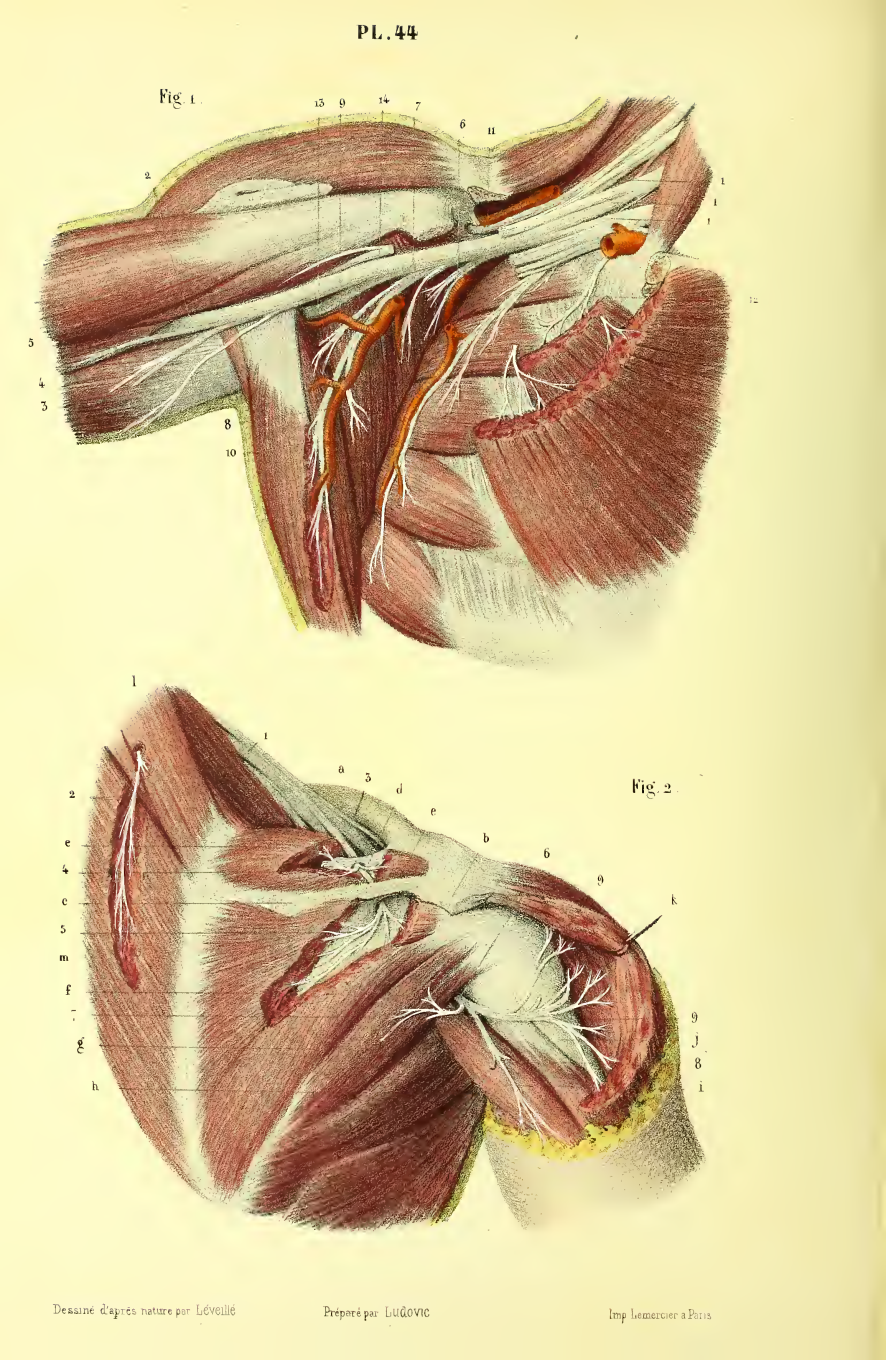

Dessiné d'après nature par Léveillé

Préparé par Ludovic

Imp. Lemercier à Paris

EXPLICATION DE LA PLANCHE 44.

Branches du plexus brachial.

Figure 1. — Cette figure est destinée à faire voir plusieurs des branches du plexus brachial qui n'ont pu être bien représentées dans la planche précédente, telles que les nerfs radial, circonflexe, les branches sous-scapulaires supérieures, sous-scapulaires inférieures, et la branche sus-scapulaire. — La figure 2 a pour but de montrer la terminaison des nerfs sus-scapulaire et circonflexe sur la partie postérieure de l'épaule.

Figure 1. — **Système nerveux.** — 1, 1, 1. Racines d'origine du nerf radial. — 2. Nerf radial s'enfonçant dans l'épaisseur du triceps et fournissant : 3, une branche pour la peau de la partie interne du bras ; 4, branche de la longue portion du triceps, et 5, branche du vaste externe. — 6. Nerf sous-scapulaire supérieur. — 7. Nerf sous-scapulaire moyen. — 8. Nerf sus-scapulaire inférieur. — 9. Nerf du grand rond. — 10. Nerf du grand dorsal. — 11. Nerf sus-scapulaire s'enfonçant dans le trou coracoïdien et séparé de l'artère par le ligament coracoïdien. — 12. Nerf du grand dentelé. — 13. Nerf circonflexe. — 14. Nerf musculo-cutané coupé.

Figure 2. — **Parties accessoires.** — *a.* Clavicule. — *b.* Acromion. — *c.* Épine de l'omoplate. — *d.* Ligament formant le trou coracoïdien. — *e.* Muscle sus-épineux. — *f.* Muscle sous-épineux. Ces deux muscles sont échancrés afin de voir la terminaison du nerf sus-scapulaire. — *g.* Muscle petit rond. — *h.* Muscle grand rond. — *i.* Longue portion du triceps. — *j.* Col chirurgical de l'humérus. — *k.* Deltoïde érigné. — *l.* Angulaire. — *m.* Rhomboïde.

Système nerveux. — 1. Plexus brachial vu en arrière. — 2. Nerf de l'angulaire et du rhomboïde. — 3. Nerf sus-scapulaire traversant le trou coracoïdien et se divisant en deux branches : 4, branche du muscle sus-épineux, et, 5, branche du muscle sous-épineux. — 6. Nerf circonflexe traversant d'avant en arrière l'espace quadragulaire formé par le col chirurgical de l'humérus et les muscles grand rond, petit rond, et longue portion du triceps. Ce nerf donne : 7, rameau du petit rond ; 8, rameau cutané de l'épaule, et, 9, 9, rameaux deltoïdiens.

EXPLICATION DE LA PLANCHE 45.

Nerfs cutanés antérieurs du membre supérieur.

Cette planche a pour objet de faire voir les nerfs cutanés de la partie antérieure du bras, de l'avant-bras, de la main et des doigts, en rapport avec les veines superficielles. La figure 3 montre, sur la face palmaire d'un doigt de grandeur naturelle, les rameaux collatéraux s'anastomosant les uns avec les autres et présentant sur l'extrémité du doigt des corpuscules gangliformes en nombre indéterminé.

FIGURE 1. — **Système vasculaire.** — A. Veine médiane.— B. Veine médiane céphalique; elle s'unit avec, C, la veine radiale pour former, D, la veine céphalique. — E. Point où cette veine devient sous-aponévrotique. — F. Veine médiane basilique s'unissant avec, G, la veine cubitale, pour constituer, H, la veine basilique.— I. Point où cette veine traverse l'aponévrose pour devenir profonde.

Système nerveux. — 1, 1. Branches sus-acromiennes et sus-claviculaires du plexus cervical. — 2, 2. Branches ascendantes et descendantes du rameau cutané de l'épaule, fourni par le nerf circonflexe. — 3. Rameau du nerf cutané interne du bras. — 4. Nerf accessoire. — 5. Nerf cutané interne traversant l'aponévrose. — 6. Branche épitrochléenne de ce nerf s'anastomosant avec, 7, nerf cubital. — 8. Branche antérieure ou cubitale du nerf cutané interne. — 9. Anastomose de cette dernière branche avec le nerf cubital. — 10. Nerf musculo-cutané traversant l'aponévrose au niveau du bord externe du tendon du biceps, et se divisant en plusieurs branches. — 11, 11. Branches cutanées du nerf radial.

FIGURE 2. — **Système vasculaire.** — A. Veine cubitale. — B. Veine radiale. — C. Veine médiane. — D. Veine médiane céphalique. — E. Veine médiane basilique. — F. Anastomose des veines superficielles avec les veines profondes.

Système nerveux. — 1, 1, 1. Rameaux du nerf cutané interne. — 2. Anastomose de ce nerf avec un rameau du nerf cubital qui traverse l'aponévrose. — 3. Nerf musculo-cutané se dégageant derrière la veine médiane céphalique, après avoir traversé l'aponévrose. — 4. Son rameau externe. — 5. Son rameau interne. — 6. Anastomose de ce rameau avec, 7, nerf radial. — 8. Branche cutanée palmaire du nerf médian. — 9, 9. Rameaux collatéraux du pouce. — 10. Collatéral interne de l'index. — 11. Tronc commun des nerfs collatéral interne de l'index et collatéral externe du médius. — 12. Tronc commun des branches collatérales interne du médius et externe de l'annulaire. Ces branches collatérales sont fournies par le médian. — 13. Tronc commun des branches collatérales interne de l'annulaire et externe du petit doigt. — 14. Branche collatérale interne du petit doigt. Ces dernières branches sont fournies par le nerf cubital.

Fig. 1.

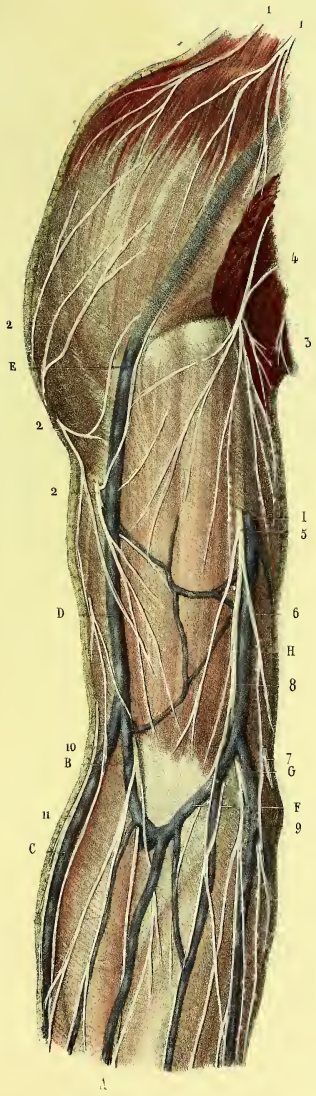

Fig. 2

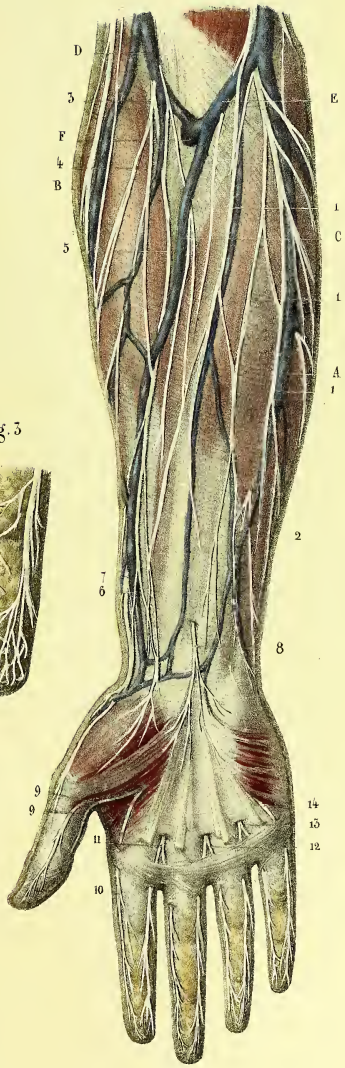

Fig. 3

Dessiné d'après nature par Bévellié. Préparé par Ludovic Imp. Lemercier à Paris.

Fig. 1.

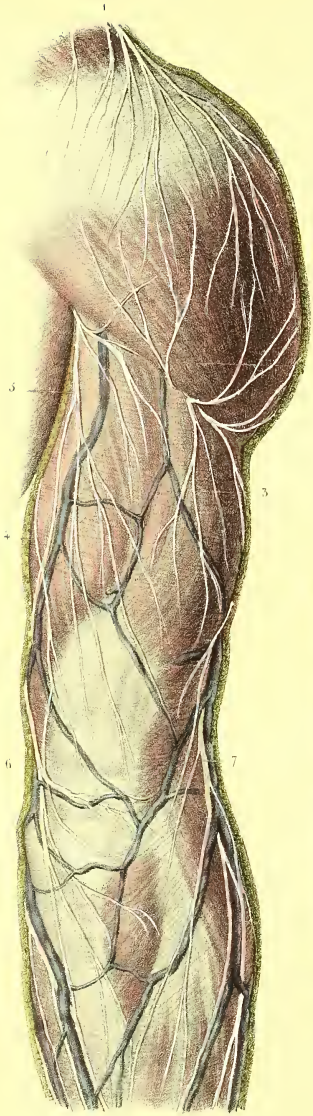

Fig. 2.

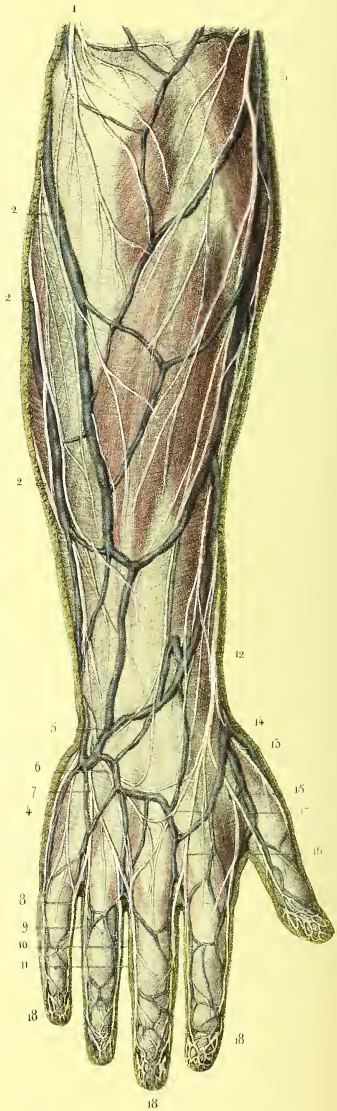

Fig. 3

Preparé par Ludovic

EXPLICATION DE LA PLANCHE 46.

Nerfs cutanés postérieurs du membre supérieur.

Cette planche représente la terminaison des nerfs cutanés, en rapport avec les veines, sur la partie postérieure du membre supérieur. Figure 1, terminaison des branches cutanées sur la partie postérieure de l'épaule et du bras. — Figure 2, distribution des branches cutanées sur la partie postérieure de l'avant-bras et de la main. — La figure 3 montre, sur un doigt de profil de grandeur naturelle, les rameaux collatéraux dorsal et palmaire et leurs anastomoses.

Figure 1. — **Système nerveux.** — 1. Rameaux sus-acromiens (fournis par le plexus cervical superficiel). — 2, 3. Filets ascendants et descendants fournis par le rameau cutané de l'épaule. — 4. Nerf accessoire du brachial cutané interne. — 5. Rameau perforant du second intercostal. — 6. Branche épitrochléenne du brachio-cutané interne anastomosée avec son accessoire. — 7. Rameau cutané brachial externe du nerf radial.

Figure 2. — **Système nerveux.** — 1. Branche épitrochléenne du brachial cutané interne. — 2, 2, 2. Rameaux internes et postérieurs du nerf cutané interne. — 3. Rameau cutané brachial externe du nerf radial. — 4. Rameau dorsal interne formant le collatéral dorsal interne du petit doigt. — 5. Rameau dorsal externe se divisant en deux ramuscules : l'un, 6, s'anastomose avec le nerf radial; l'autre, 7, fournit deux filets qui donnent les collatéraux dorsaux de la moitié interne de la main, savoir : 8, le collatéral externe du petit doigt; 9, le collatéral interne de l'annulaire; 10, le collatéral externe de l'annulaire, et, 11, le collatéral interne du médius. — 12. Nerf dorsal externe de la main, branche du nerf radial. — 13. Son rameau externe formant le collatéral dorsal du pouce. — 14. Son rameau interne se divisant en trois rameaux secondaires, qui sont : 15, le tronc commun des collatéraux interne du pouce et externe de l'indicateur; 16, le tronc commun des collatéraux interne de l'indicateur et externe du médius, et 17, le rameau anastomotique avec le nerf cubital. — 18. Rameaux sus-unguéaux provenant des collatéraux palmaires.

Figure 3. — **Système nerveux.** — 1. Branche collatérale palmaire. — 2. Son rameau palmaire. — 3. Son rameau dorsal ou unguéal. — 4. Branche collatérale dorsale. — 5, 5. Anastomoses entre les collatérales dorsale et palmaire.

EXPLICATION DE LA PLANCHE 47.

Branches terminales.

Cette planche a pour principal objet de montrer le nerf médian et le nerf cubital en rapport avec les muscles et les artères. On aperçoit aussi des portions du musculo-cutané, du cutané interne et du radial.

FIGURE 1. — **Parties accessoires.** — *a*. Muscle coraco-brachial. — *b*. Biceps. — *c*. Rond pronateur érigné. — *d*. Deltoïde érigné. — *e*. Grand supinateur érigné.

Système nerveux. — 1, 1. Nerf musculo-cutané traversant le coraco-brachial et se plaçant entre le biceps et le brachial antérieur. — 2. Point où le musculo-cutané traverse l'aponévrose. — 3. Rameau de ce nerf pour le coraco-brachial. — 4. Rameau du biceps. — 5. Rameau du brachial antérieur. — 6. Nerf médian. — 7. Le même traversant le rond pronateur. — 8, 8. Anastomose de ce nerf avec le musculo-cutané. — 9. Rameau du médian pour le rond pronateur. — 10. Nerf cubital. — 11. Nerf brachial cutané interne. — 12. Accessoire du cutané interne. — 13. Nerf radial se dégageant entre le brachial antérieur et le long supinateur et se divisant en deux branches : 14, branche postérieure traversant le court supinateur ; 15, branche antérieure. — 16. Rameau pour le long supinateur. — 17. Rameau pour le premier radial externe. — 18. Rameau pour le second radial externe. — 19. Rameau cutané du nerf radial.

FIGURE 2. — **Parties accessoires.** — *a*. Tendon du biceps. — *b*. Anneau du rond pronateur pour le passage du nerf médian. — *c*. Anneau du fléchisseur sublime. — *d*. Coupe des muscles grand et petit palmaire. — *e*. Cubital antérieur. — *f*. Fléchisseur profond. — *q*. Muscle fléchisseur propre du pouce. — *h*. Tendon du muscle grand palmaire. — *i*. Tendon du petit palmaire. — *j*, *j*. Grand supinateur. — *k*. Premier radial externe érigné. — *l*. Second radial externe. — *m*. Court supinateur. — *n*. Muscles de l'éminence thénar. — *o*. Muscles de l'éminence hypothénar.

Système vasculaire. — A. Artère humérale. — B. Artère radiale. — C, C. Artère cubitale. — D. Arcade palmaire superficielle.

Système nerveux. — 1, 1. Nerf médian traversant le rond pronateur, le fléchisseur sublime et se dégageant au-dessus du poignet entre les tendons du grand et du petit palmaire. — 2, 2. Branche du rond pronateur. — 3. Branche du grand palmaire. — 4. Branche du petit palmaire. — 5. Branche du fléchisseur sublime. — 6. Branche destinée aux muscles fléchisseur profond des doigts, fléchisseur propre du pouce, et carré pronateur. — 7. Branche cutanée palmaire. — 8. Branche destinée aux muscles de l'éminence thénar. — 9. Rameaux collatéraux du pouce. — 10. Collatéral externe de l'index. — 11. Tronc commun des nerfs collatéral interne de l'index et collatéral externe du médius. — 12. Tronc commun des branches collatérales interne du médius et externe de l'annulaire. — 13, 13. Nerf cubital. — 14. Branche palmaire profonde. — 15. Branche palmaire superficielle. — 16. Nerf du palmaire cutané. — 17. Anastomose du cubital avec le nerf médian. — 18. Tronc commun des branches collatérales interne de l'annulaire et externe du petit doigt. — 19. Branche collatérale interne du petit doigt. — 20. Nerf radial. — 21. Rameau du grand supinateur visible dans la coupe de ce muscle. — 22. Rameau du premier radial. — 23. Branche profonde ou musculaire traversant le muscle court supinateur. — 24. Rameau qu'elle fournit au second radial. — 25, 25. Branche superficielle ou digitale du radial.

Fig. 1.

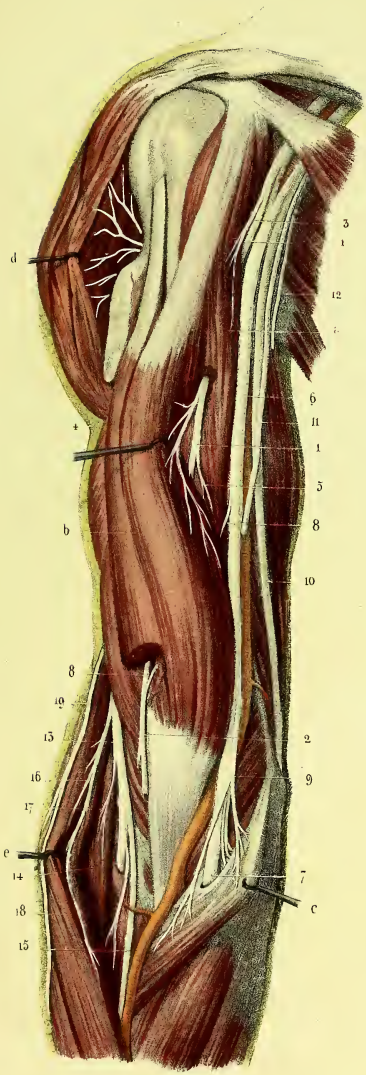

Fig. 2.

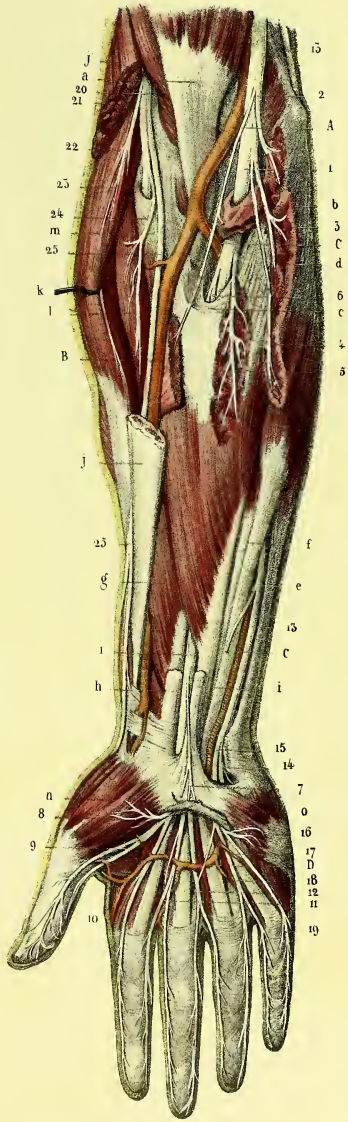

Dessiné d'après nature par Léveillé

Préparé par Ludovic

Imp. Lemercier à Paris.

EXPLICATION DE LA PLANCHE 49.

Nerf radical.

On aperçoit ici le nerf radial au bras, à l'avant-bras et à la main en rapport avec les muscles.

Figure 1. Nerf radial traversant le triceps pour se placer dans la gouttière radiale de l'humérus. — La figure 2 fait voir le nerf radial à la partie postérieure du bras, dans la gouttière radiale de l'humérus. — La figure 3 montre sur l'avant-bras et la main, vus de profil, les deux branches terminales du nerf radial, et quelques-unes de ses branches collatérales, ainsi que l'anastomose avec le nerf musculo-cutané.

Figure 1. — **Parties accessoires.** — *a*. Tête de l'humérus. — *b*. Son corps. — *c*. Tendons réunis du grand dorsal et du grand rond. — *d*. Longue portion du triceps. — *e*. Sa portion interne. — *f*. Brachial antérieur.

Système nerveux. — 1. Tronc commun des nerfs radial et circonflexe. — 2. Nerf circonflexe. — 3, 3. Nerf radial. — 4. Branche cutanée interne du radial. — 5. Branche de la longue portion du triceps. — 6. Branche de la portion interne. — 7. Rameau cutané externe.

Figure 2. — **Parties accessoires.** — *a*, *a*. Vaste externe. — *b*. Longue portion du triceps. — *c*. Vaste interne. — *d*. Muscle anconé.

Système nerveux. — 1. Nerf radial se dégageant entre la portion externe et la longue portion du triceps et donnant les rameaux suivants : 2, rameau du vaste externe ; 3, rameau de l'anconé ; 4, rameau du vaste interne ; 5, rameau de la longue portion, et, 6, rameau cutané brachial externe. — 7. Circonflexe contournant le col chirurgical de l'humérus et se perdant dans le deltoïde.

Figure 3. — **Parties accessoires.** — *a*, *a*. Long supinateur. — *b*, *b*. Premier radial externe. — *c*, *c*. Second radial externe. — *d*. Court supinateur. — *e*. Couche musculaire superficielle de la région postérieure de l'avant-bras, érignée. — *f*. Couche musculaire profonde de cette région.

Système nerveux. — 1. Nerf radial se dégageant entre le brachial antérieur et le long supinateur et fournissant ; 2, le rameau du long supinateur, et, 3, le rameau du premier radial externe. — 4. Branche postérieure ou musculaire fournissant à son origine ; 5, le rameau du second radial externe. Elle traverse ensuite le court supinateur et donne des rameaux aux muscles de la région postérieure de l'avant-bras, savoir : 6, rameau du muscle extenseur commun des doigts ; 7, rameau de l'extenseur propre du petit doigt ; 8, rameau du cubital postérieur ; 9, rameau du grand abducteur et du court extenseur du pouce ; 10, rameau de l'extenseur propre du pouce et de l'extenseur propre de l'indicateur, et, 11, nerf interosseux. — 12, 12. Branche antérieure ou cutanée du nerf radial. Elle se dégage entre le long supinateur et le premier radial externe, s'anastomose avec, 13, le nerf musculo-cutané, et fournit : 14, le collatéral externe dorsal du pouce ; 15, le tronc commun des branches collatérales internes dorsales du pouce et externe de l'index ; 16, le tronc commun des collatérales dorsales interne de l'index et externe du médius, et, 17, la branche anastomotique avec le cubital.

Fig. 3.

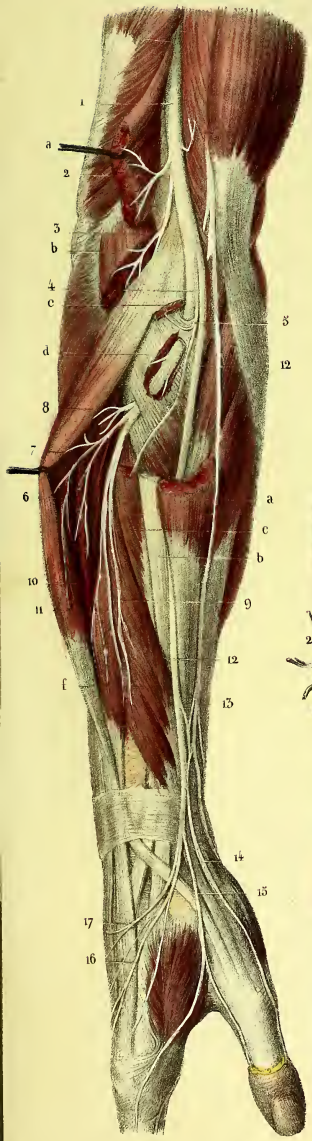

Fig. 1.

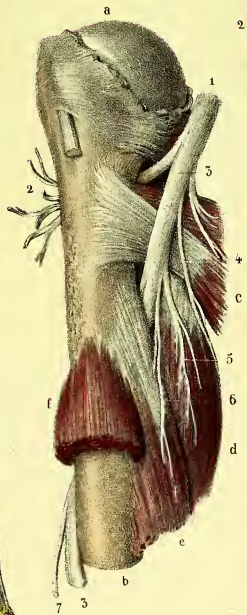

Fig. 2.

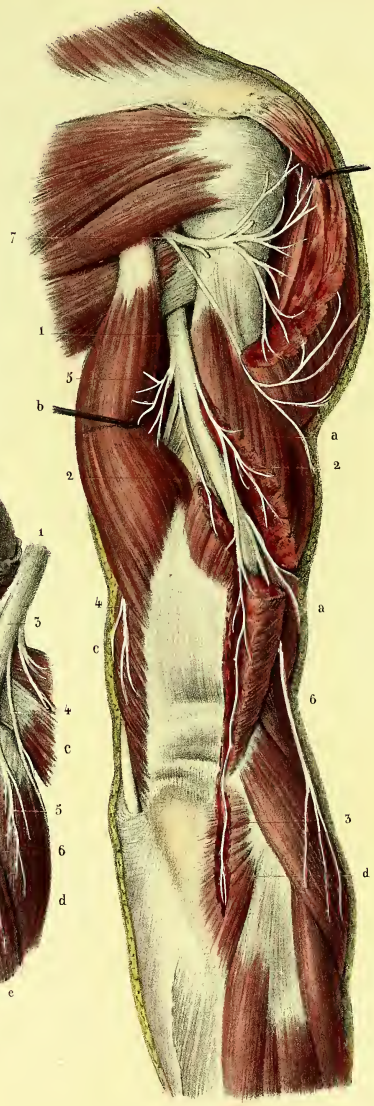

Dessiné d'après nature par Lévéillé Préparé par Ludovic Imp. Lemercier à Paris

Fig. 1.

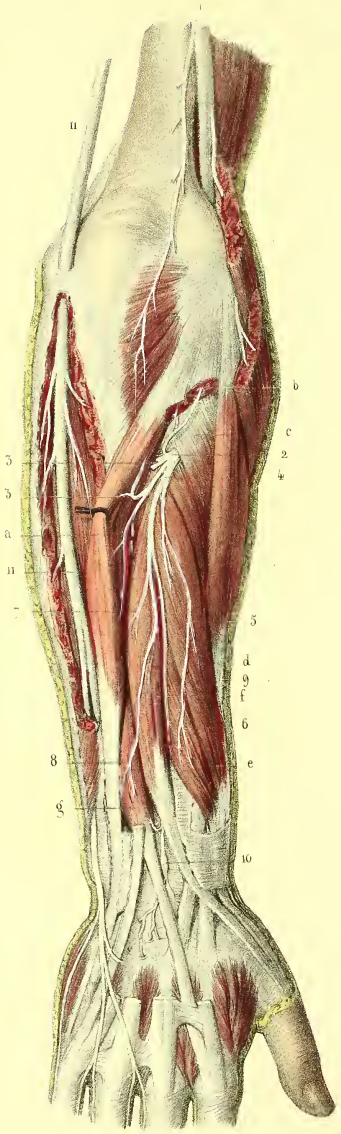

Fig. 2

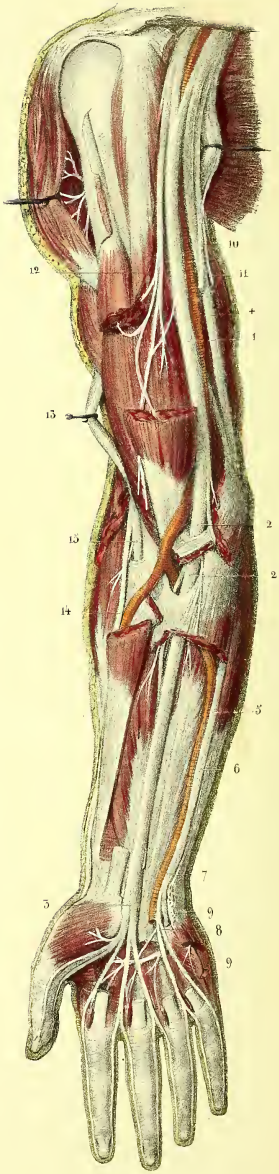

Dessiné d'après nature par Lévéillé

Preparé par Ludovic

Imp. Lemercier à Paris

EXPLICATION DE LA PLANCHE 50.

Résumé des nerfs du membre supérieur.

La figure 1 montre les branches profondes du nerf radial vues sur la couche profonde des muscles de la région postérieure de l'avant-bras; la couche musculaire superficielle est en partie enlevée et en partie érignée. — La figure 2 présente un résumé de la distribution générale des branches terminales du plexus brachial.

Figure 1. — **Parties accessoires.** *a*. Cubital postérieur. — *b*. Coupe de l'extenseur commun des doigts et de l'extenseur propre du petit doigt. — *c*. Court supinateur traversé par la branche profonde du nerf radial. — *d*. Long abducteur du pouce. — *e*. Son court extenseur. — *f*. Son long extenseur. — *g*. Extenseur propre de l'indicateur.

Système nerveux. — 1. Tronc du nerf radial. — 2. Branche musculaire du radial à sa sortie du court supinateur, fournissant : 3, 3, les rameaux de la couche musculaire superficielle; 4, les rameaux de la couche profonde, savoir : 5, rameau du long abducteur du pouce, 6, de son court extenseur, 7, de son long extenseur, et 8, de l'extenseur propre de l'indicateur. — 9. Rameau interosseux. — 10. Renflement grisâtre de ce nerf, d'où émanent les filets pour l'articulation radio-carpienne. — 11, 11. Nerf cubital.

Figure 2. — 1. Portion brachiale du nerf médian. — 2, 2. Portion antibrachiale traversant le rond pronateur et le fléchisseur superficiel. — 3. Portion palmaire donnant les rameaux des muscles de l'éminence thénar, et des branches collatérales aux trois premiers doigts et à la moitié externe du quatrième. — 4. Portion brachiale du cubital. — 5. Sa portion antibrachiale : Elle se divise en deux branches terminales : 6, branche dorsale, et 7, branche palmaire Cette dernière donne : 8, les rameaux collatéraux internes de l'annulaire et les collatéraux externe et interne du petit doigt. — 9, 9. Branche palmaire profonde. — 10. Nerf brachial cutané interne. — 11. Son accessoire. — 12. Nerf musculo-cutané anastomosé avec le nerf médian. — 13, 13. Nerf radial. — 14. Sa branche superficielle. et, 15, sa branche profonde.

EXPLICATION DE LA PLANCHE 51.

Nerfs intercostaux.

Nerfs intercostaux vus sur la surface intérieure de la cavité thoraco-abdominale depuis leur origine de la moelle épinière, mise à nu ici, jusqu'à leur terminaison.

Parties accessoires. — *a*, *a*. Muscles intercostaux internes. — *b*, *b*. Muscles intercostaux externes. — *c*, *c*. Sous-costaux. — *d*. Triangulaire du sternum. — *e*. Muscle transverse coupé. — *f*. Petit oblique. — *g*, *g*. Muscle droit échancré. — *h*. Carré des lombes. — *i*. Muscle psoas iliaque.

Système vasculaire. — A. Tronc-brachio-céphalique coupé. — B. Tronc veineux brachio-céphalique. — C. Aorte abdominale. — D, D. Vaisseaux intercostaux.

Système nerveux. — 1, 1. Face antérieure de la moelle, couverte inférieurement par la dure-mère. — 2. 2. Racines antérieures des nerfs intercostaux. — 3. Premier nerf intercostal, se divisant en deux rameaux, dont l'un, 4, très-gros, contourne la première côte pour se jeter dans le plexus brachial, tandis que l'autre, 5, gagne le premier espace intercostal. — 6. Deuxième nerf intercostal, se partageant en, 7, rameau perforant ou cutané, et, 8, rameau intercostal. — 9. Troisième nerf intercostal. — 10, 11, 12, 13. Quatrième, cinquième, sixième et septième nerfs intercostaux. — 14, 15, 16, 17. Huitième, neuvième, dixième et onzième nerfs intercostaux. Après avoir donné leurs rameaux perforants moyens, ils s'épanouissent par leurs rameaux intercostaux dans le muscle grand droit de l'abdomen, et fournissent, 18, 18, des rameaux perforants antérieurs. — 19. Douzième nerf intercostal ; il se divise en, 20, rameau abdominal qui s'anastomose avec la première lombaire, et en, 21, rameau perforant, destiné à la peau de la région fessière. — 22. Branche antérieure de la première paire lombaire. — 23, 23, 23. Chaîne ganglionnaire du grand sympathique, anastomosée par un ou plusieurs filets avec chacun des nerfs intercostaux.

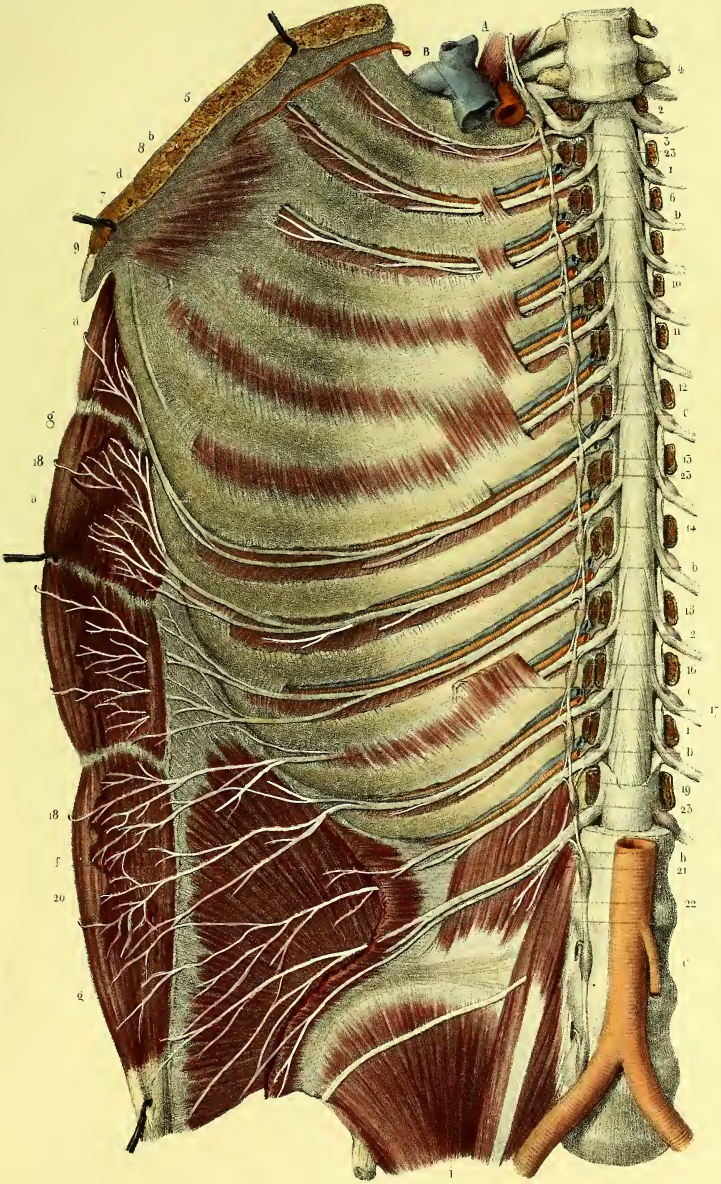

Dessiné d'après nature par Léveillé

Préparé par Ludovic.

Imp. Lemercier à Paris

EXPLICATION DE LA PLANCHE 53.

Suite des nerfs intercostaux.

Cette planche montre sur la partie antérieure du tronc les rameaux intercostaux et perforants des douze paires intercostales.

Parties accessoires. — *a*. Portion du grand pectoral. — *b*, *b*, *b*, *b*. Muscles intercostaux internes. — *c*. Grand dentelé. — *d*. Grand droit conservé en entier, — *e*. Même muscle dont on a enlevé une portion de son épaisseur. — *f*. Pyramidal. — *g*. Petit oblique. — *h*. Coupe du grand oblique. — *i*. Transverse. — *k*. Coupe du grand et du petit oblique.

Système nerveux. — 1, 1. Plexus brachial en rapport avec la veine et l'artère axillaire. — 2, 2. Premiers rameaux intercostaux. — 3, 3, 3, 3. Rameaux intercostaux et perforants latéraux de la deuxième paire intercostale. — 4, 4, 4, 4. Mêmes rameaux de la troisième paire. — 5, 5. Anastomoses des rameaux perforants latéraux des deuxième et troisième paires avec 6, 6, les accessoires des cutanés internes. — De 7 à 7, de chaque côté, rameaux intercostaux et perforants latéraux des quatrième, cinquième, sixième, septième, huitième et neuvième paires intercostales. — De 8 à 8, rameaux intercostaux et perforants latéraux des dixième et onzième paires. — 9, 9. Rameaux abdominaux et fessiers de la douzième. — 10, 10. Rameaux fessiers et abdominaux de la première lombaire, anastomosés avec les mêmes rameaux de la dernière intercostale. — De 11 à 11, perforants antérieurs des douze paires dorsales. — De 12 à 12, perforants moyens.

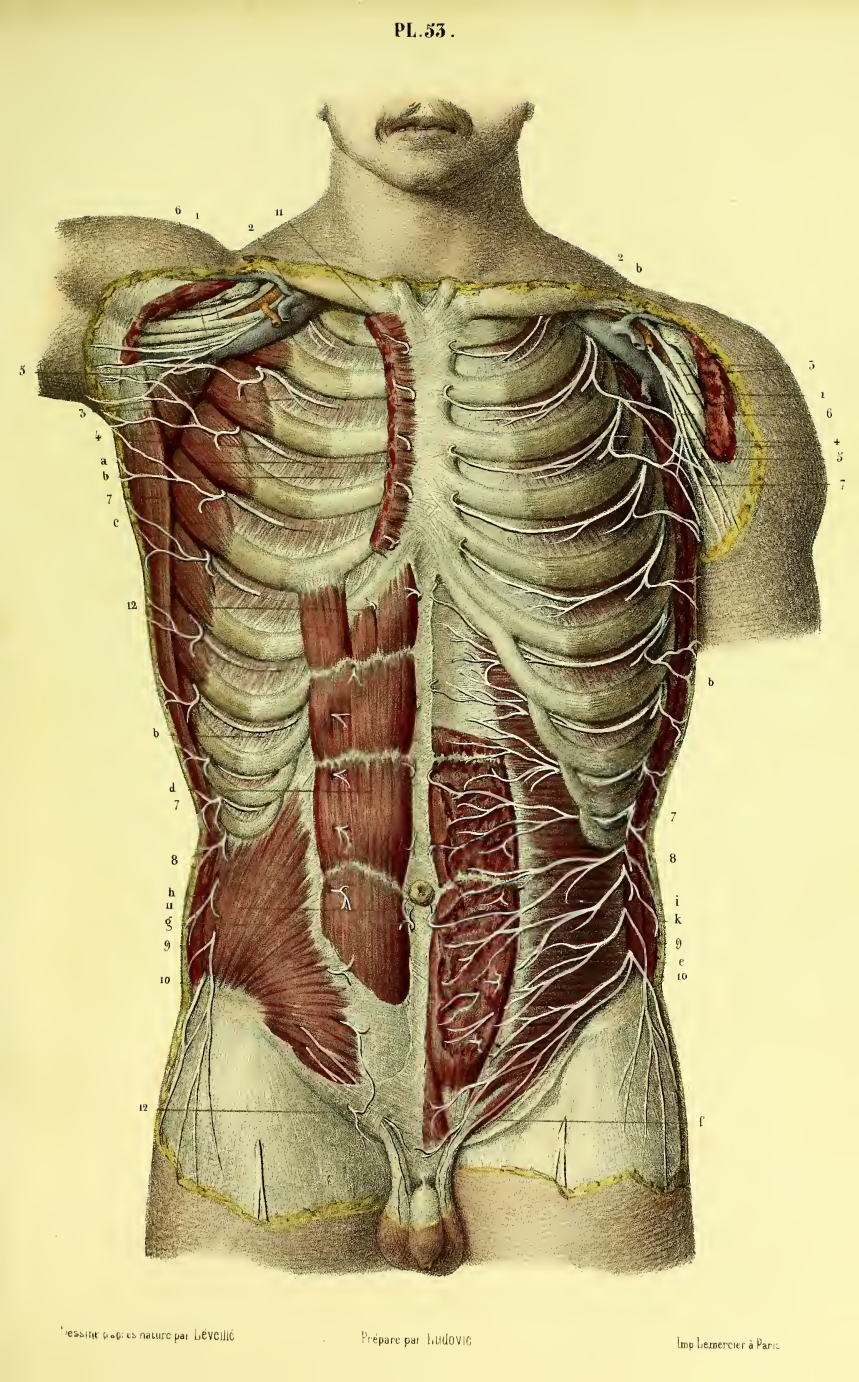

Dessiné d'après nature par Lévéillé

Préparé par Ludovic

Imp. Lemercier à Paris

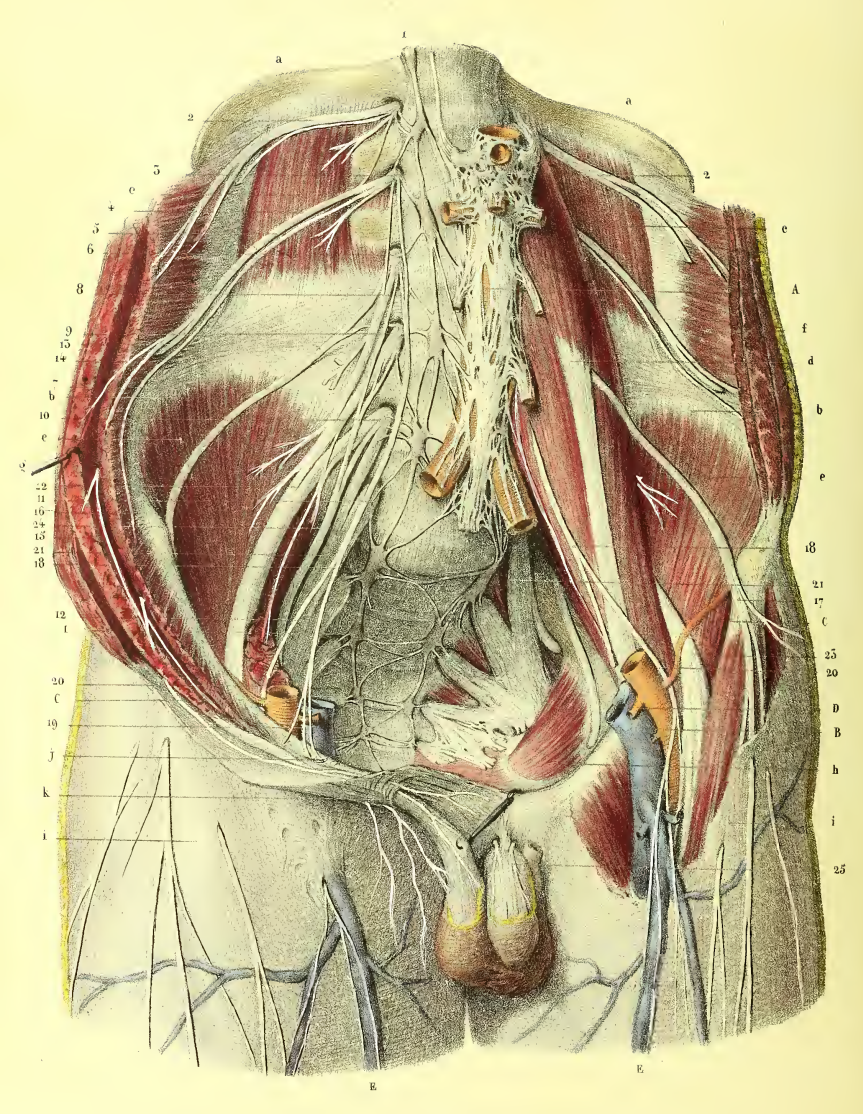

Dessiné d'après nature par Leveille

Préparé par Ludovic

Imp. Lemercier à Paris

EXPLICATION DE LA PLANCHE 54.

Nerfs et plexus lombaires.

Branches antérieures des cinq nerfs lombaires, plexus lombaire, ses branches collatérales et ses anastomoses avec les autres nerfs.

Parties accessoires. — *a*, *a*. Douzièmes côtes. — *b*, *b*. Crêtes des os des îles. — *c*, *c*. Carrés des lombes. *d*. Grand et petit psoas. — *e*, *e*. Muscles iliaques. — *f*. Muscles grand et petit obliques et transverse accolés. — *g*. Mêmes muscles écartés afin de faire voir le passage des nerfs. — *h*. Muscle obturateur. — *i*, *i*. Aponévroses fémorales. L'aponévrose d'un côté a été en partie enlevée pour laisser voir les vaisseaux et nerfs subjacents. — *j*. Orifice péritonéal du canal inguinal. — *k*. Son orifice cutané.

Système vasculaire. — A. Aorte et sa bifurcation recouverte par le plexus nerveux aortique. — B. Vaisseaux fémoraux. — C, C. Artères circonflexes iliaques. — D. D. Artères épigastriques. — E, E. Veines saphènes internes.

Système nerveux. — 1, 1. Chaîne ganglionnaire lombo-sacrée du grand sympathique. — 2, 2. Douzième nerf intercostal de chaque côté longeant le bord inférieur de la douzième côte. — 3. Branche antérieure du premier nerf lombaire s'anastomosant avec le douzième nerf intercostal, la branche antérieure du deuxième nerf lombaire, les ganglions correspondants du grand sympathique, et fournissant, 4, grande branche abdomino-scrotale, et 5, petite branche abdomino-scrotale. — 6. Branche antérieure du deuxième nerf lombaire anastomosée avec la troisième lombaire et les ganglions correspondants du grand sympathique, et donnant, 7, branche fémorale cutanée externe, et, 8 branche génito-crurale. — 9. Branche antérieure du troisième nerf lombaire qui s'anastomose avec la quatrième lombaire et le grand sympathique. — 10. Branche antérieure du quatrième nerf lombaire s'anastomosant avec le cinquième lombaire et le grand sympathique. — 11. Branche antérieure du cinquième nerf lombaire s'anastomosant avec le sympathique et avec, 12, le plexus sacré. — 13. Rameau fessier de la grande branche abdomino-scrotale. — 14. Son rameau abdominal, et, 15, son rameau scrotal, qui traverse successivement les muscles transverse, petit oblique et grand oblique pour se rendre, en accompagnant le cordon des vaisseaux spermatiques, à la peau du scrotum. — 16. Petite branche abdomino-scrotale qui perfore le muscle transverse, s'anastomose avec la grande abdomino-scrotale et se comporte de la même manière. — 17. Nerf fémoral cutané externe se dégageant de la paroi abdominale au niveau de l'échancrure qu'on remarque au-dessous de l'épine iliaque antérieure et supérieure. — 18. 18. Nerf génito-crural divisé en deux branches : 19, branche du canal inguinal croisant l'artère épigastrique ; 20, branche du canal crural qui croise l'artère circonflexe iliaque. — 21, 21. Nerf lombo-sacré. — 22. Nerf crural naissant du plexus par trois racines. — 23. Nerf crural dans la gouttière du psoas iliaque. — 24. Nerf obturateur émané également du plexus par trois racines sus-jacentes aux racines du nerf crural. — 25. Nerf dorsal de la verge.

EXPLICATION DE LA PLANCHE 55.

Nerf crural, obturateur et lombo-sacré.

L'objet principal de cette planche est de montrer les branches terminales du plexus lombaire (nerf crural, obturateur et lombo-sacré). Le plexus sacré n'est représenté ici qu'accessoirement et comme rapport.

La figure 1 représente un faisceau superficiel du nerf crural, depuis l'arcade fémorale jusqu'à sa terminaison. La figure 2 montre les nerfs crural, obturateur et lombo-sacré, depuis leur origine jusqu'à leur terminaison. Le faisceau superficiel du nerf crural est en partie coupé.

Figure. 1. — **Parties accessoires.** — *a*. Aponévrose fémorale échancrée supérieurement. — *b*. Muscle couturier en partie découvert, en partie caché par l'aponévrose. — *c*. Arcade fémorale.

Système vasculaire. — A. Veine saphène interne se jetant dans B, veine fémorale, et recevant C, la veine sous-cutanée abdominale. — D. Artère fémorale.

Système nerveux. — 1, 1, 1. Premier nerf perforant qui traverse la partie supérieure du couturier, et, un peu au-dessous, l'aponévrose fémorale; il s'anastomose avec, 2, 2, le nerf fémoral cutané externe, qui lui est parallèle. — 3, 3, 3. Deuxième perforant traversant la partie moyenne du couturier, et, plus bas, l'aponévrose; il donne, 4, un filet au muscle couturier. — 5. Branche cutanée accessoire du nerf saphène externe; elle se divise en deux rameaux: l'un, 6, 6, rameau satellite de la portion fémorale de la veine saphène interne; l'autre, 7, rameau satellite de l'artère fémorale. — 8, 8. Nerf de la gaîne des vaisseaux fémoraux. — 9. Rameau antérieur ou réfléchi du nerf saphène. — 10. Son rameau direct.

Figure 2. — **Parties accessoires.** — *a*. Musclo-iliaque. — *b*. Portion du psoas. — *c*, *c*. Couturier. — *d*. Droit antérieur érigné. — *e*. Vaste externe. — *f*. Vaste interne. — *g*. Pectiné ou premier adducteur superficiel échancré. — *h*. Deuxième adducteur superficiel dont on a enlevé la portion médiane. — *i*. Premier adducteur profond. — *j*. Deuxième adducteur profond ou grand adducteur. — *k*. Muscle droit interne échancré. — *l*. Muscle obturateur externe. — *m*. Artère crurale.

Système nerveux. — 1. Nerf crural naissant par trois racines — 2 et 3. Branches qu'il fournit au psoas et à l'iliaque. — 4. Faisceau superficiel du nerf crural, coupé en partie. — 5. Nerf du muscle pectiné. — 6. Nerf du deuxième adducteur superficiel. — 7. Nerf de la gaîne des vaisseaux fémoraux, formant une anse autour de l'artère. — 8. Rameau satellite de l'artère fémorale, fourni par l'accessoire. — 9. Nerf du droit antérieur. — 10. Nerf du vaste externe. — 11, 11. Nerfs du vaste interne. — 12. Nerf saphène traversant le canal fibreux formé par le troisième adducteur et le vaste interne. Il se divise en deux rameaux : l'un, 13, rameau perforant inférieur (du couturier) réfléchi ou rotulien; l'autre, 14, rameau direct. — 15. Nerf obturateur formé par trois racines, placées au devant de celles du nerf crural. Ce nerf traverse la gouttière du trou sous-pubien, au sortir de laquelle il se divise en quatre rameaux. — 16. Rameau du deuxième adducteur superficiel. — 17. Rameau du premier adducteur profond. — 18. Rameau du droit interne s'anastomosant avec le nerf saphène et son accessoire. — 19. Rameau du deuxième adducteur profond ou grand adducteur. — 20. Nerf lombo sacré. — 21. Plexus sacré. — 22. Chaîne ganglionnaire lombo-sacrée, s'anastomosant avec les plexus lombaire et sacré. — 23. Nerf fémoral cutané externe.

Fig. 1.

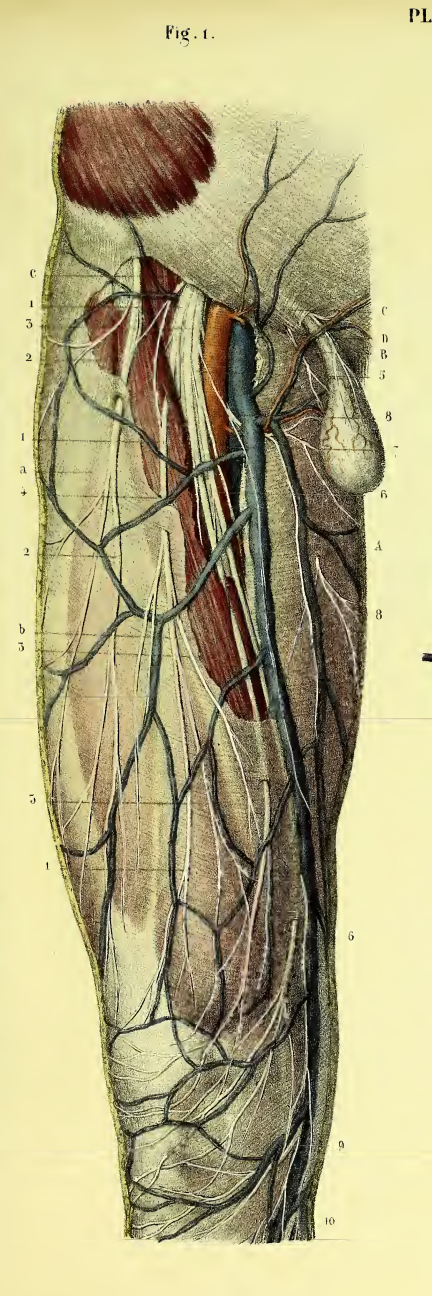

Fig. 2.

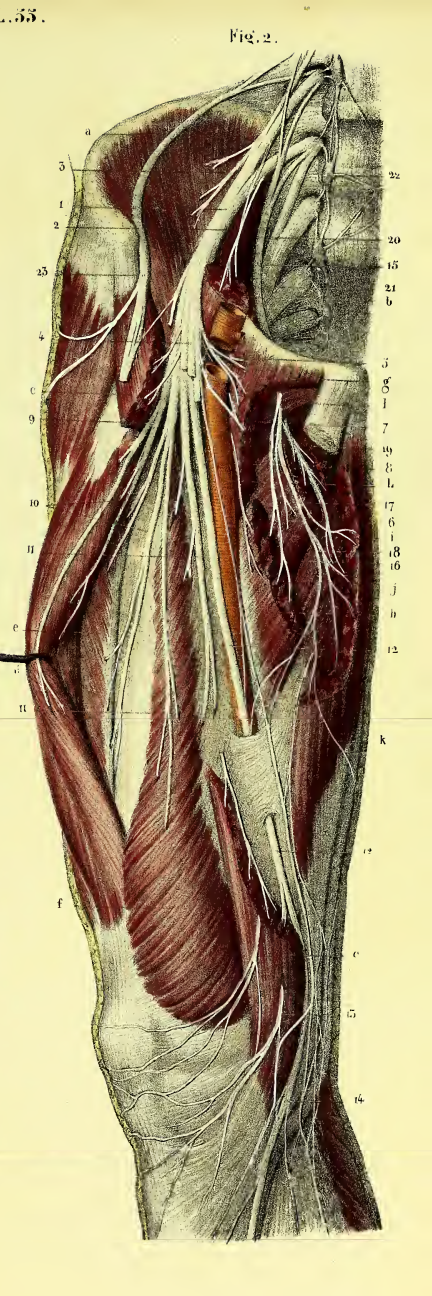

Dessiné d'après nature par L. Léveillé

Préparé par Ludovic

Imp. Lemercier à Paris

PL. 56.

Fig. 1.

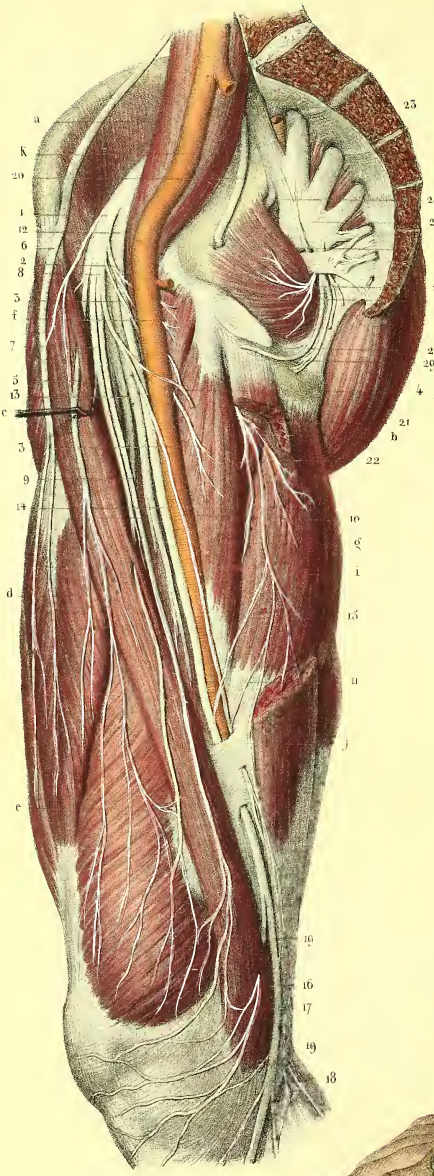

Fig. 2.

Peint par Léveillé

Préparé par Ludovic

Imp. Lemercier à Paris

EXPLICATION DE LA PLANCHE 56.

Suite des nerfs crural et obturateur.

Nerf obturateur et divisions du nerf crural.—La figure 1 a pour but de montrer à la fois les faisceaux superficiel et profond du nerf crural, le nerf obturateur et le plexus sacré. — La figure 2 est une portion jambière du nerf saphène interne, appliquée sur l'aponévrose et en rapport avec la veine saphène interne.

Figure 1.—**Parties accessoires.** — *a*. Muscle psoas iliaque. — *b*. Muscle obturateur interne. — *c*. Couturier érigné en avant. — *d*. Droit antérieur de la cuisse. — *e*. Vaste interne. — *f*. Pectiné. — *g*. Moyen adducteur ou deuxième adducteur superficiel. — *h*. Premier adducteur profond. — *i*. Second adducteur profond ou grand adducteur. — *j*. Droit interne. — *k*. Artère fémorale.

Système nerveux. — 1. Faisceau superficiel du nerf crural donnant : 2, nerf du pectiné ; 3, nerf du second adducteur superficiel ; 4, nerf de la gaîne des vaisseaux fémoraux ; 5, premier perforant qui s'anastomose avec, 6, le fémoral cutané externe ; 7, deuxième perforant ou perforant moyen, et, 8, nerf accessoire. Ce dernier fournit : 9, le rameau satellite de la veine saphène, et, 10, le rameau satellite de l'artère fémorale. — 11. Anastomose de ce rameau avec une branche cutanée du nerf obturateur. — 12. Faisceau profond du nerf crural, qui donne, 13, les rameaux musculaires du triceps crural, et, 14, le nerf saphène interne. — 15. Anastomose du saphène avec l'obturateur. — 16. Perforant inférieur ou rameau réfléchi rotulien du nerf saphène. — 17. Anastomose de ce rameau avec l'accessoire. — 18. Rameau direct du saphène (satellite de la veine saphène interne). — 19. Ses anastomoses avec l'obturateur et l'accessoire. — 20. Nerf obturateur pénétrant dans la gouttière du trou sous-pubien, au-dessous de laquelle il se divise en deux faisceaux : l'un, 21, superficiel; l'autre, 22, profond, séparés l'un de l'autre par le muscle premier adducteur profond. — 23. Nerf lombo-sacré qui se jette dans, 24, le plexus sacré. — 25. Nerf fessier supérieur sortant du bassin par la partie la plus élevée du grand trou sacro-sciatique. — 26. Nerf du muscle obturateur interne, qui contourne le petit ligament sacro-sciatique. — 27. Nerf honteux interne. — 28. Son rameau supérieur, pénien ou clitoridien.—29. Son rameau périnal.

Figure 2. — **Système nerveux.** — 1. Branche réfléchie rotulienne du nerf saphène interne ; elle perce l'aponévrose au niveau du condyle interne du fémur et se perd à la peau du genou. — 2. Rameau direct du nerf saphène; longeant la veine, et se divisant, après avoir fourni des ramifications à la peau des régions antérieure et postérieure de la cuisse, en deux rameaux : l'un, 3, rameau postérieur, qui s'épanouit sur la malléole interne et arrive jusqu'à la plante du pied ; l'autre, 4, rameau antérieur, qui se distribue à l'articulation tibio-tarsienne et à la peau qui revêt le côté interne du tarse — 5. Rameau calcanien du nerf tibial postérieur. — 6. Ramuscules du nerf musculo-cutané péronier.

EXPLICATION DE LA PLANCHE 57.

Plexus sacré.

Cette planche est destinée à faire voir le plexus sacré, ses branches collatérales et terminales. — Figure 1, plexus sacré, ses branches collatérales et ses anastomoses avec le grand sympathique. — La figure 2 montre, sur la partie postérieure du bassin, l'origine du nerf sciatique et quelques-unes des branches collatérales du plexus sacré.

FIGURE 1. — **Parties accessoires.** — *a.* Surface auriculaire du sacrum. — *b.* Muscle pyramidal coupé. — *c.* Muscle pyramidal du côté opposé, conservé. — *d.* Muscle obturateur interne. — *e.* Releveur de l'anus coupé. — *f.* Ischio-coccygien. — *g.* Bulbe de l'urèthre. — *h.* Muscle transverse du périnée coupé.

Système vasculaire. — A. Aorte abdominale au moment de sa bifurcation. — B, B. Artère iliaque primitive. — C. Artère iliaque interne ou hypogastrique, coupée. — D. Artère fessière supérieure. — E. Artère obturatrice. — F. Artère et veine iliaques externes.

Système nerveux. — 1, 2, 3, 4, 5, 6. Branches antérieures des nerfs sacrés. — 7. Tronc lombo-sacré. — 8, 8. Ganglions sacrés du grand sympathique, s'anastomosant avec les nerfs précédents. — 9. Plexus sacré. — 10. Ses branches viscérales. — 11. Nerf du releveur de l'anus. — 12, 12. Nerf du muscle obturateur interne. — 13. Nerf anal cutané. — 14. Nerf honteux interne se divisant en deux branches : l'une, 15, branche supérieure ou dorsale de la verge, traverse l'arcade pubienne en dehors du ligament suspenseur de la verge, sur le dos de laquelle elle se ramifie ; l'autre, 16, branche inférieure ou périnéale, fournit, 17, la branche périnéale externe, et se partage en deux rameaux : l'un, 18, rameau superficiel du périnée, qui se rend à la face inférieure de la verge et au scrotum ; l'autre, 19, rameau bulbo-uréthral qui se distribue au bulbe et à tous les muscles du périnée. — 20. Nerf fessier supérieur sortant du bassin par la partie la plus élevée de l'échancrure sacro-sciatique. — 21. Rameau scrotal (*pudendalis longus inferior*) du petit sciatique. — 22. Rameau fémoral du même nerf. — 23. Nerf obturateur.

FIGURE 2. — **Parties accessoires.** — *a, a.* Portion du muscle grand fessier. — *b, b.* Portion du moyen fessier. — *c.* Petit fessier. — *d.* Tenseur de l'aponévrose *fascia lata*, — *e.* Pyramidal échancré. — *f.* Tendon commun des muscles jumeaux pelviens et de l'obturateur interne. — *g.* Carré fémoral. — *h.* Grand ligament sacro-sciatique coupé.

Système nerveux. — 1. Nerf fessier supérieur divisé en deux branches principales : l'une, 2, qui longe l'insertion supérieure du petit fessier, et s'y ramifie, ainsi que dans le moyen fessier ; l'autre, 3, qui croise le petit fessier, lui donne quelques branches, et se termine dans le muscle *fascia lata*. — 4. Nerf du muscle pyramidal. — 5. Nerf fessier inférieur ou petit sciatique ; 6, 6, ses rameaux fessiers ; 7, son rameau scrotal ; 8, son rameau cutané fémoral. — 9. Nerf de l'obturateur interne et du muscle jumeau supérieur. — 10. Nerf honteux interne ; 11, son rameau superficiel du périnée ; et 12, son rameau périnéal externe, s'anastomosant sur le scrotum avec le nerf scrotal du petit sciatique. — 13. Rameau bulbo-urétral coupé. — 14. Rameau dorsal de la verge ou pénien. — 15. Grand nerf sciatique.

Fig. 1 Pl. 37. Fig. 2.

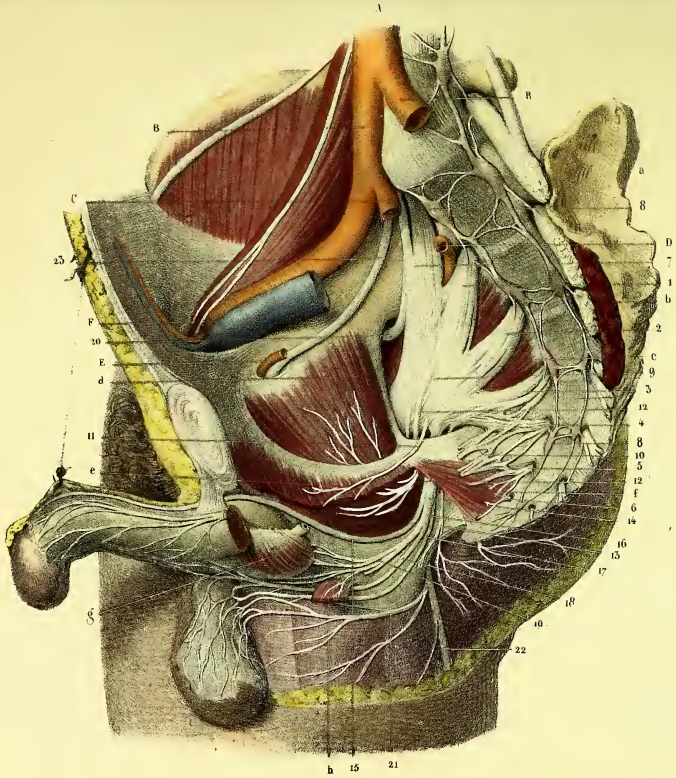

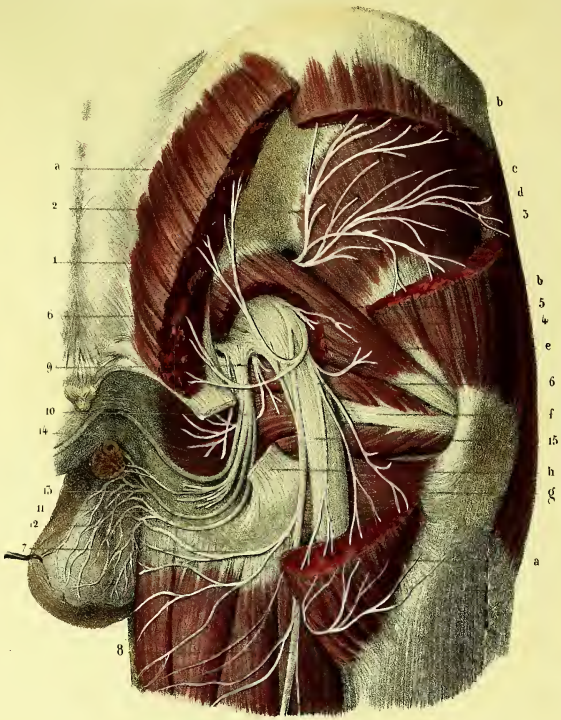

Dessiné d'après nature par Leveillé

Préparé par Ludovic

Imp. Lemercier à Paris

PL. 38

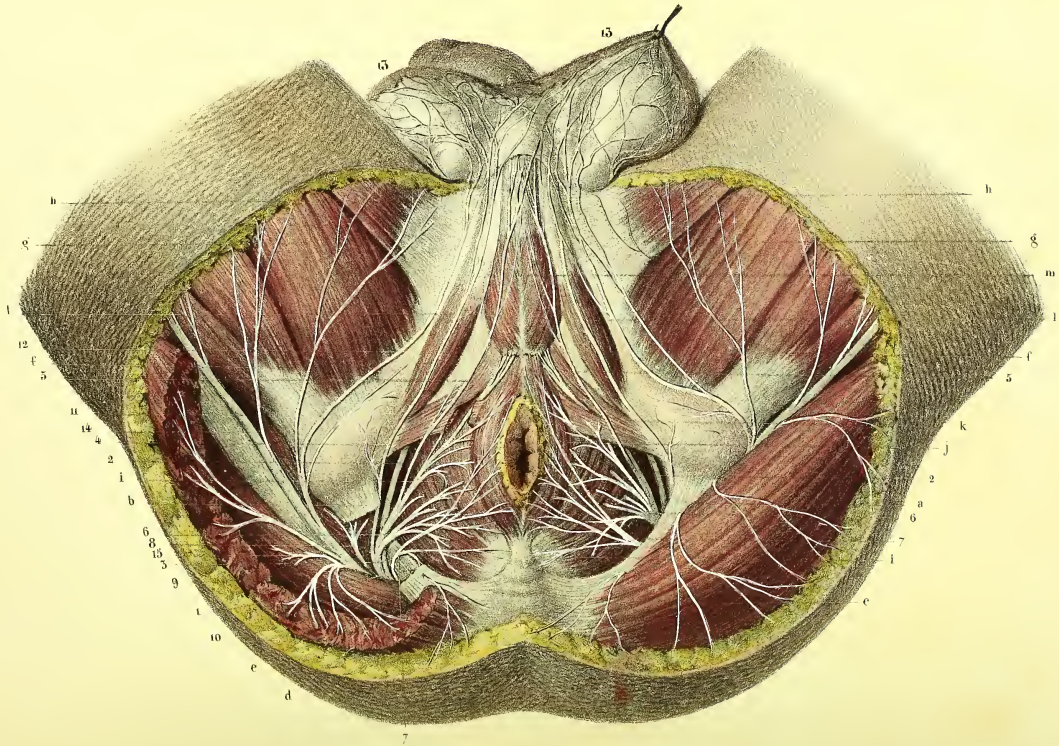

EXPLICATION DE LA PLANCHE 58.

Nerf honteux interne.

Distribution du nerf honteux interne dans le périnée de l'homme en connexion avec les parties accessoires.

Parties accessoires. — *a*. Grand ligament sacro-sciatique. — *b*. Ligament du même nom coupé pour voir le passage du nerf honteux interne entre le grand et le petit ligament sacro-sciatique. — *e*. Muscle pyramidal. — *f*, *f*. Insertion ischiatique des muscles biceps et demi-tendineux. — *g*, *g*. Grand adducteur. — *h*, *h*. Muscle droit interne. — *i*, *i*. Releveur de l'anus. — *j*. Sphincter externe de l'anus. — *k*. Transverse du périnée. — *l*, *l*. Muscle ischio-caverneux. — *m*. Bulbo-caverneux. Ces trois derniers muscles forment, de chaque côté, un espace triangulaire au fond duquel on remarque une partie de l'aponévrose périnéale supérieure (ligament de Carcassonne).

Système nerveux. — 1. Nerf honteux interne sortant du bassin et contournant le petit ligament sacro-sciatique. — 2. Sa branche supérieure ou dorsale de la verge. — 3. Sa branche inférieure ou périnéale, divisée en : 4, rameau périnéal externe ; 5, rameau superficiel du périnée ; et, 6, musculo-bulbaire (rameau bulbo-uréthral de M. Cruveilhier). — 7. Nerf anal cutané. — 8. Nerf du muscle obturateur interne. — 9. Nerf petit sciatique. — 10. Sa branche fessière. — 11. Sa branche cutanée fémorale, qui fournit, 12, un rameau récurrent interne (*pudendalis longus inferior*), destiné à la peau du périnée et du scrotum. — 13, 13. Réseau nerveux du dartos, résultant des anastomoses du nerf précédent avec les rameaux périnéal externe et superficiel du périnée, donnés par le nerf honteux interne. — 14. Grand nerf sciatique. — 15. Nerf du muscle pyramidal.

EXPLICATION DE LA PLANCHE 59.

Suite du nerf honteux interne.

Distribution du nerf honteux interne dans le périnée de la femme en rapport avec les parties accessoires environnantes.

Parties accessoires. — *a, a.* Releveur de l'anus. — *b.* Sphincter de l'anus. — *c.* Constricteur du vagin. — *d.* Ischio-clitoridien érigné. — *e.* Transverse du périnée échancré. — *f,* Tissu cellulaire graisseux de la grande lèvre. — *g.* Clitoris.

Système nerveux. — 1. Branche supérieure du nerf honteux interne se rendant au clitoris — 2. Sa branche inférieure ou périnéale, qui fournit : 3, le rameau périnéal externe : 4, les rameaux superficiels du périnée (tous ces rameaux sont destinés à la peau du périnée et à celle de la grande lèvre) ; et, 5, le rameau musculo-bulbaire se distribuant au bulbe du vagin et à tous les muscles de la région ano-périnéale. — 6. Nerf du releveur de l'anus ; un de ses filets traverse le grand ligament sacro-sciatique pour se rendre à la peau de la région fessière. — 7. Rameau récurrent du petit sciatique, se ramifiant dans la peau de la grande lèvre. — 8. Rameau cutané fémoral. — 9. Rameaux fessiers. — 10. Nerf du muscle obturateur interne.

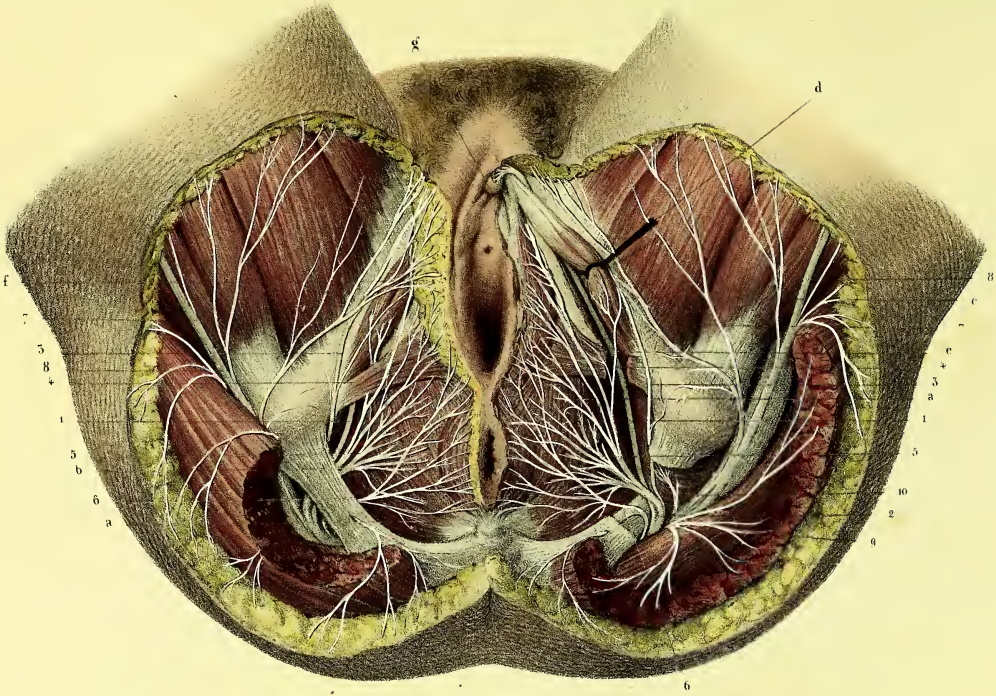

Dessiné d'après nature par Lavoulle — Prépare par Ludovic — Imp. Bemelmans & Fils

PL. 60.

Fig. 1.

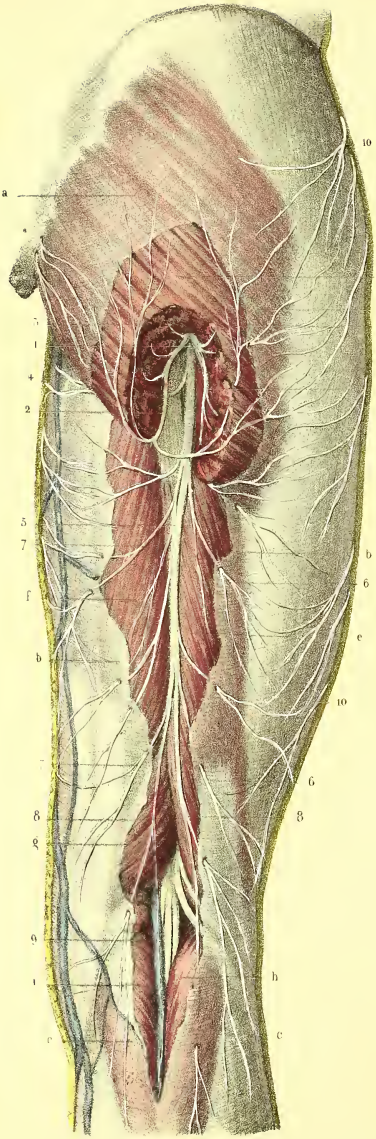

Fig. 2.

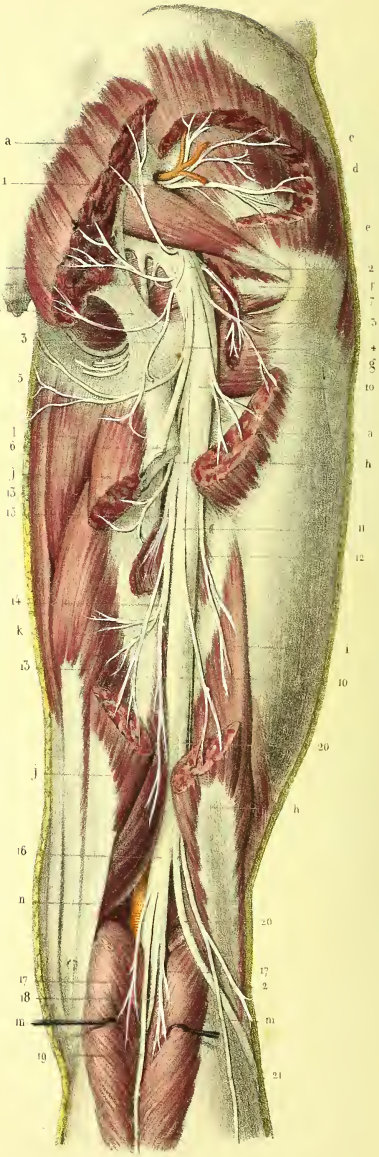

Dessiné d'après nature par Coveille — Préparé par Ludovic — Imp. Lemercier à Paris

EXPLICATION DE LA PLANCHE 60.

Nerfs grand et petit sciatiques.

Cette planche a pour objet de montrer le grand nerf sciatique ainsi que les branches cutanées et musculaires de la région postérieure du bassin et de la cuisse.— Figure 1, distribution du nerf sciatique. — Figure 2, nerf sciatique et branches collatéralles du plexus sacré, sortant du bassin, au-dessus et au-dessous du muscle pyramidal.

Figure 1. — **Parties accessoires.** — *a*, *a*. Aponévrose fessière échancrée. — *b*, *b*. Aponévrose fémorale échancrée. — *c*, *c*. Aponévrose jambière. — *d*. Muscle grand fessier échancré. — *e*. Biceps. — *f*. Demi-tendineux. — *g*. Demi-membraneux. — *h*. Jumeau externe. — *i*. Jumeau interne. Tous ces muscles sont en partie découverts, en partie cachés par l'aponévrose.

Système nerveux. — 1. Petit nerf sciatique. — 2, 2. Branches du muscle grand fessier. — 3, 3. Branches récurrentes destinées à la peau de la région fessière. — 4. Branche scrotale. — 5. Branche cutanée de la région postérieure de la cuisse; 6, 6, ses rameaux perforants externes; 7, 7, ses rameaux perforants internes; 8, 8, ses rameaux terminaux, qui se rendent à la peau de la région postérieure de la jambe. — 9. Ramuscule qui accompagne la veine saphène externe. — 10, 10. Rameaux postérieurs du nerf fémoral cutané externe.

Figure 2. — **Parties accessoires.** — *a*, *a*. Muscle grand fessier. — *b*. Grand ligament sacro-sciatique. — *c*. Moyen fessier échancré — *d*. Petit fessier. — *e*. Pyramidal. — *f*. Tendon commun des muscles jumeau supérieur, obturateur interne et jumeau inférieur. — *g*. Carré crural. — *h*, *h*. Longue portion du biceps; *i*, sa courte portion. — *j*, *j*. Demi-tendineux. — *k*. Demi-membraneux. — *l*. Troisième adducteur. — *m*, *m*. Jumeaux externe et interne érignés. — *n*. Artère poplitée.

Système nerveux. — 1. Nerf fessier supérieur, se distribuant au moyen au petit fessier, et au muscle tenseur de l'aponévrose *fascia lata*. — 2. Nerf fessier inférieur ou petit sciatique; — 3, 3, ses branches musculaires destinées au grand fessier; — 4, sa branche cutanée, qui se divise, 5, en rameau scrotal, et, 6, en rameau fémoral, coupé. — 7. Nerf du carré crural. — 8. Nerf honteux interne. — 9. Nerf du muscle obturateur interne. — 10, 10. Nerf grand sciatique — 11. Rameau de la longue portion du biceps. — 12. Rameau de la courte portion. — 13. Rameau du demi-tendineux. — 14. Rameau du demi-membraneux. — 15 Rameau du troisième adducteur. — 16. Nerf sciatique poplité interne. — 17, 17. Branches qu'il donne aux muscles jumeaux. — 18. Branche du soléaire. — 19. Nerf saphène tibial, ou racine interne du nerf saphène externe. — 20, 20. Nerf sciatique poplité externe. — 21. Nerf saphène péronier ou racine externe du nerf saphène externe. — 22. Nerf cutané péronier.

EXPLICATION DE LA PLANCHE 61.

Nerf sciatique poplité externe.

Cette planche est destinée à faire voir le nerf sciatique poplité externe ainsi que le saphène externe et ses deux racines, la branche cutanée péronière et toutes les branches collatérales dorsales du pied en rapport avec les veines superficielles.—Figure 1, origine et trajet du nerf saphène externe à la partie postérieure de la jambe. — La figure 2 a surtout pour objet de montrer, sur le côté externe de la jambe et du pied, l'épanouissement des nerfs cutané péronier, musculo-cutané et saphène externe.

Figure 1. — **Parties accessoires.** — *a*, *a*. Jumeaux. — *b*. Aponévrose jambière. — *c*. Portion du biceps fémoral. — *d*. Portion du demi-membraneux. — *e*. Veine saphène externe.

Système nerveux. — 1. Nerf sciatique poplité externe. — 2. Nerf cutané péronier. — 3. Racine externe du saphène externe. — 4. Nerf sciatique poplité interne en rapport avec les vaisseaux poplités. — 5, 5. Racine interne du saphène externe traversant l'aponévrose et recevant plusieurs filets de la racine externe. — 6. Saphène externe résultant de la jonction de ces deux racines. — 7. Rameaux calcaniens du saphène externe ; on voit aussi du côté opposé, 8, les rameaux calcaniens fournis par le tibial postérieur. — 9, 9. Rameaux postérieurs du nerf saphène interne, accompagnés par quelques ramifications de la veine du même nom.

Figure 2. — **Système vasculaire.**— A. Arcade dorsale du pied formée par les veines collalérales des orteils. — B. Veine saphène externe naissant à l'extrémité externe de cette arcade. — C. Veine saphène interne tirant son origine de l'extrémité interne de la même arcade.

Système nerveux. — 1. Nerf sciatique poplité externe, s'enfonçant dans l'épaisseur du muscle long péronier latéral. — 2. Branche cutanée péronière.— 3. Son rameau récurrent.—4, 4. Ses rameaux directs.—5, 5. Branches du nerf musculo-cutané qui perforent séparément l'aponévrose jambière et se subdivisent sur le dos du pied pour concourir à former les collatéraux dorsaux des trois premiers orteils et le collatéral dorsal interne du quatrième. — 6. Branche dorsale interne profonde provenant du nerf tibial antérieur et fournissant, après s'être anastomosée avec le musculo-cutané, les collatérales externe du premier orteil et interne du second. — 7. Nerf saphène externe qui contourne la malléole externe, s'anastomose avec le nerf musculo-cutané et complète les collatéraux dorsaux des orteils.— 8, 8. Branches antérieures du nerf saphène interne.

Fig. 2.

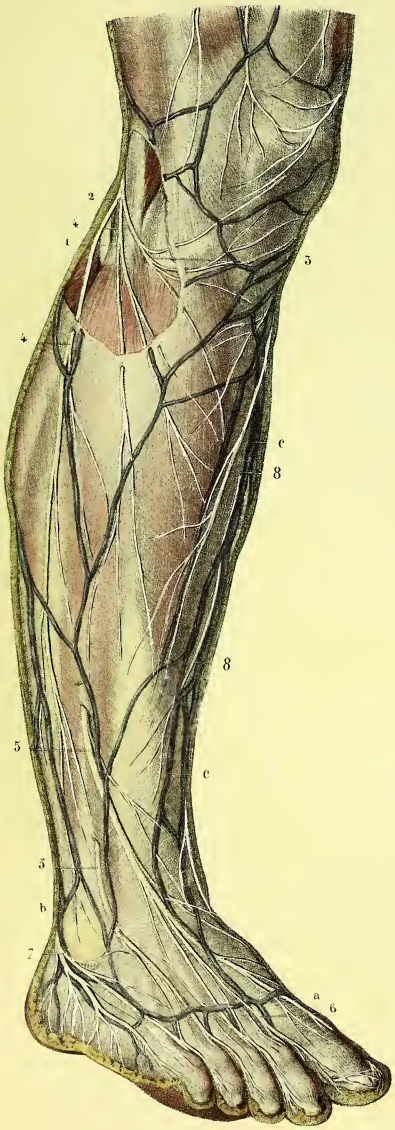

Fig. 1.

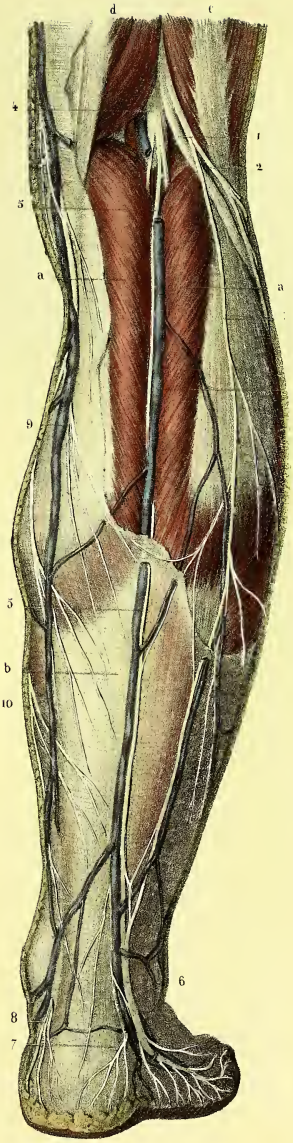

Dessiné d'après nature par [illegible]

Préparé par Ludovic

Imp. Lemercier à Paris

Fig. 1.

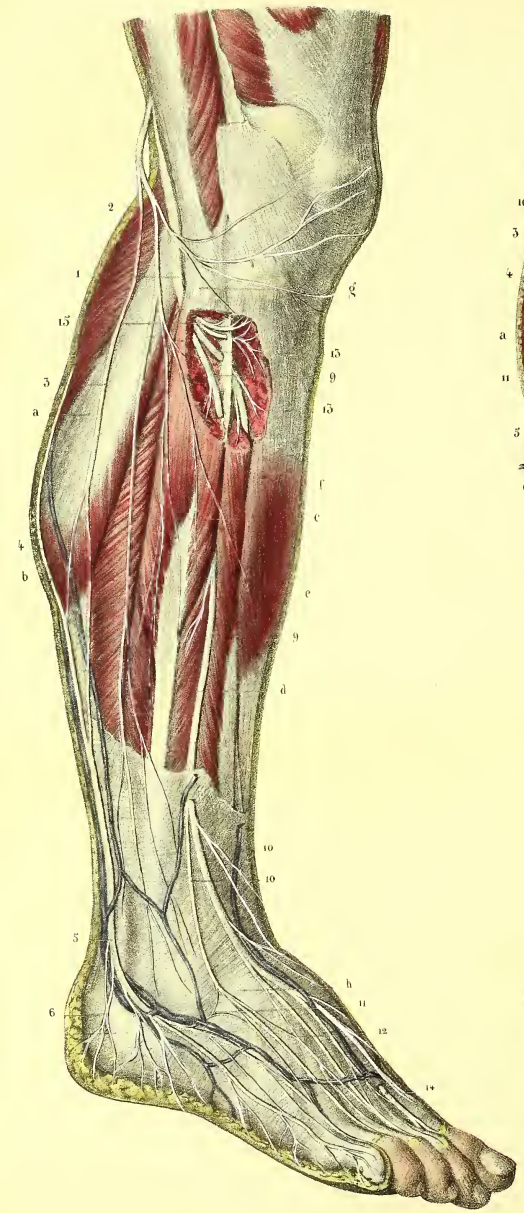

Fig. 2.

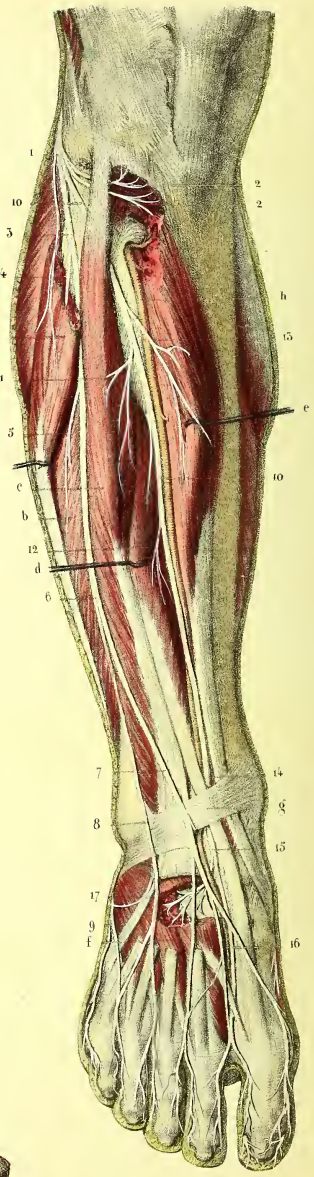

Dessiné d'après nature par L. Vettle

Gravé par [illegible]

Imp. [illegible]

EXPLICATION DE LA PLANCHE 62.

Suite du nerf sciatique poplité externe.

Branches collatérales et terminales du nerf sciatique poplité externe. — La figure 1 représente sur le côté externe de la jambe les nerfs sciatique poplité externe, musculo-cutané et saphène externe. — La figure 2 représente les branches terminales du poplité externe. Le nerf tibial antérieur est en rapport avec l'artère tibiale antérieure.

Figure 1. — **Parties accessoires.** — *a*. Jumeau externe. — *b*. Soléaire. — *c*. Long péronier latéral. — *d*. Court péronier latéral. — *e*. Extenseur commun des orteils. — *f*. Tibial antérieur. Ces deux derniers muscles, ainsi que le long péronier latéral, sont échancrés supérieurement pour voir dans leur épaisseur le passage des nerfs musculo-cutané, tibial antérieur et les rameaux récurrents. — *g*. Tête du péroné. — *h*. Aponévrose dorsale du pied.

Système nerveux. — 1. Nerf sciatique poplité externe, contournant en dehors le col du péroné, dans l'épaisseur du long péronier latéral. — 2. Son rameau cutané péronier. — 3. Saphène péronier ou racine externe du nerf saphène externe. — 4. Saphène tibial ou racine interne du même nerf. — 5. Saphène externe accompagné par la veine du même nom. — 6, 6. Ses rameaux calcaniens. — 7. Rameau collatéral interne du cinquième orteil. — 8. Tronc commun des rameaux collatéraux interne du cinquième orteil et externe du quatrième. — 9, 9. Nerf musculo-cutané. — 10, 10. Les deux branches superficielles interne et externe du dos du pied. — 11. Anastomose entre la branche externe et le saphène externe. — 12. Anastomose des deux branches interne et externe entre elles. Ces deux branches se terminent en formant des collatéraux dorsaux interne et externe des orteils, dont le nombre est en raison inverse de ceux fournis par le tibial antérieur et le saphène externe. — 13, 13. Nerf tibial antérieur, traversant la cloison intermusculaire et se perdant entre les muscles tibial antérieur et extenseur commun des orteils. — 14. Branche dorsale interne profonde, traversant l'aponévrose et recevant une anastomose du nerf musculo-cutané. — 15. Rameaux récurrents musculaires et articulaires.

Figure 2. — **Parties accessoires.** — *a*. Long péronier latéral coupé supérieurement. — *b*. Court péronier latéral. — *c*. Extenseur commun des orteils. — *d*. Extenseur propre du gros orteil érigné. — *e*. Tibial antérieur érigné également. — *f*. Muscle pédieux échancré. — *g*. Ligament annulaire dorsal du tarse. — *h*. Artère tibiale antérieure.

Système nerveux. — 1. Sciatique poplité externe. — 2, 2. Ses rameaux récurrents, musculaires et articulaires. — 3. Branche musculo-cutanée fournissant, 4, un rameau au long péronier latéral, et, 5, un rameau au court péronier. — 6. Division du musculo-cutané en deux branches. — 7. Sa branche interne, et, 8, sa branche externe, s'anastomosant avec, 9, le nerf saphène externe. — 10. 10 Tibial antérieur accompagné par l'artère du même nom. — 11. Rameau du muscle extenseur commun des orteils. — 12. Rameau de l'extenseur propre. — 13. Rameau du tibial antérieur. — 14. Point où le nerf tibial antérieur croise le tendon de l'extenseur propre du gros orteil, auquel il est subjacent. — 15. Division du tibial antérieur en deux branches, l'une, 16, branche interne et profonde du dos du pied, l'autre, 17, externe et profonde. La branche interne, après s'être anastomosée avec le nerf musculo-cutané, donne les collatérales dorsale externe du gros orteil et interne du second; le rameau externe se perd dans le muscle pédieux et les articulations du tarse.

EXPLICATION DE LA PLANCHE 63.

Distribution du sciatique poplité interne.

Cette planche présente la bifurcation du grand nerf sciatique en sciatique poplité externe et sciatique poplité interne, les rapports et la distribution de ce dernier, ainsi que le trajet, les rapports et les branches du tibial postérieur. La figure 1 montre spécialement le nerf sciatique poplité interne en rapport avec la veine et l'artère poplitée, et ses branches collatérales. La figure 2 a surtout pour but de faire voir le trajet du nerf tibial postérieur, depuis l'anneau du soléaire jusqu'au moment où il se divise en plantaire interne et plantaire externe, ses rapports et ses branches. La figure 3 montre, en haut, la situation des vaisseaux et nerfs tibiaux postérieurs entre la couche musculaire profonde et la couche superficielle, dont ils sont séparés par l'aponévrose profonde; en bas, la réflexion des vaisseaux et des nerfs plantaires dans la gouttière calcanéo-astragalienne, et leurs rapports réciproques.

Figure 1. — **Parties accessoires.** — *a*. Courte portion du biceps. — *b*. Sa longue portion coupée. — *c*. Vaste interne. — *d*. Demi-membraneux. — *e*. Grand adducteur. — *f*. Anneau de ce muscle servant de limite supérieure aux vaisseaux poplités, — *g*, *g*, *g*. Jumeaux coupés. — *h*. Plantaire grêle érigné. — *i*. Soléaire dont l'anneau sert de limite inférieure aux vaisseaux et nerfs poplités.

Système vasculaire. — A. Veine poplitée. — B, B. Veine saphène externe. — C. Artère poplitée.

Système nerveux. — 1. Grand nerf sciatique. — 2. Sciatique poplité externe. — 3. Tronc commun des nerfs cutané péronier et saphène péronier. — 4. Anastomose de ce dernier avec le saphène tibial. — 5. Nerf sciatique poplité interne. — 6, 6. Saphène tibial. — 7, 7. Branches des jumeaux. — 8. Branche du plantaire grêle. — 9. Nerf du muscle poplité. — 10. Nerf du soléaire.

Figure 2 — **Parties accessoires.** — *a*. Coupe du soléaire au-dessous de son anneau. — *b*. Section du tendon d'Achille. — *c*. Muscle poplité. — *d*. Fléchisseur commun des orteils. — *f*, *f*. Tibial postérieur.

Système vasculaire — A. Artère tibiale antérieure traversant la partie supérieure du ligament interosseux. — B. Tronc tibio-péronier. — C. Artère péronière. — D. Artère tibiale postérieure. — E. Bifurcation de cette dernière en plantaire externe et interne.

Système nerveux. — 1. Nerf sciatique poplité externe contournant l'extrémité supérieure du péroné dans l'épaisseur du muscle long péronier latéral. — 2. Nerf sciatique poplité interne qui traverse l'anneau du soléaire, au-dessous duquel il prend le nom de, 3, tibial postérieur. — 4. Une des branches articulaires fournies par le nerf du muscle poplité. — 5, 5. Branches du tibial postérieur. — 6. Nerf du fléchisseur propre. — 7, 7. Nerfs du fléchisseur commun. — 8. Branches malléolaires et plantaires du tibial postérieur. — 9. Bifurcation de ce dernier en plantaires externe et interne.

Fig. 1.

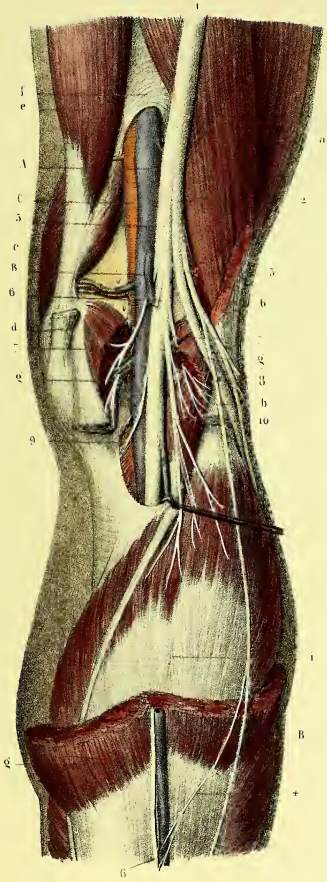

Fig. 2.

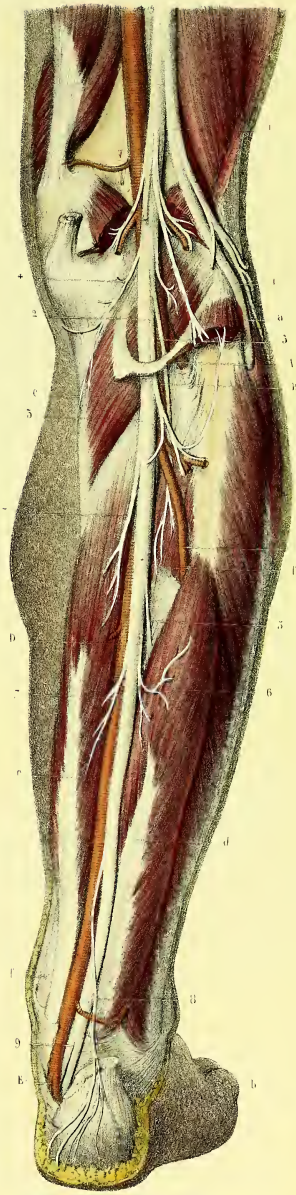

Fig. 3

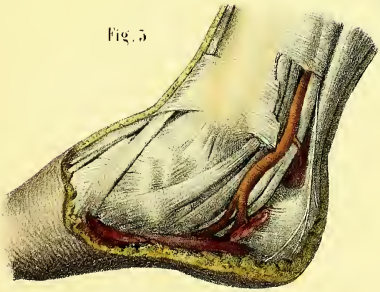

Dessiné d'après nature par Lecyeme

Peint par Ludovic

Imp. Lemercier à Paris

Fig. 1.

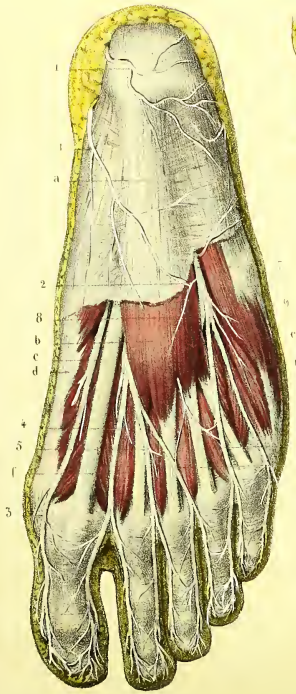

Fig. 4

Fig. 2.

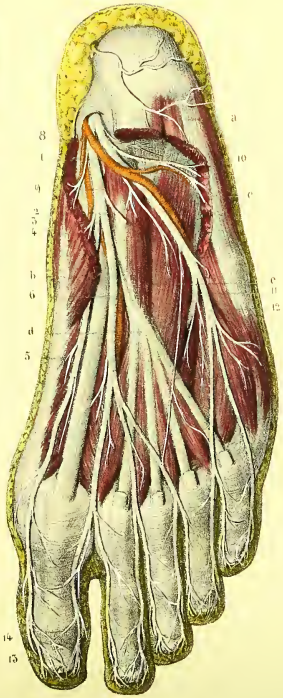

Fig. 3.

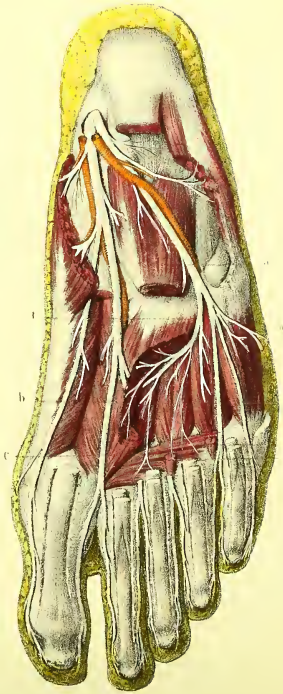

Dessiné d'après nature par Lévy (?)

Préparé par Ludovic

Imp. Lemercier & Cie Paris

EXPLICATION DE LA PLANCHE 64.

Nerfs plantaires.

Trajet, rapports et distribution des nerfs plantaires interne et externe. La figure 1 représente les nerfs plantaires interne et externe se dégageant de dessus le court fléchisseur commun. — La figure 2 montre les nerfs plantaires depuis leur point de séparation du nerf tibial postérieur jusqu'à leur terminaison. — La figure 3 fait voir surtout la distribution de la branche profonde du nerf plantaire externe. — La figure 4 offre, sur une portion du gros orteil vu de profil, le rameau sous-unguéal d'une des branches collatérales.

Figure 1. — **Parties accessoires.** — *a*. Aponévrose plantaire. — *b*. Muscle court fléchisseur commun. — *c*. Tendon du long fléchisseur propre. — *d*. Adducteur et court fléchisseur du gros orteil. — *e*. Adducteur et court fléchisseur du petit orteil. — De *f* à *f*. Muscles lombricaux.

Système nerveux. — 1, 1. Rameaux cutanés plantaires du tibial postérieur, anastomosés avec, 2, le rameau cutané du plantaire externe. — 3. Collatérale plantaire interne du gros orteil. — 4. Tronc commun des branches collatérales externe du gros orteil et interne du second, fournissant au premier lombrical. — 5. Tronc commun des branches collatérales externe du second orteil et interne du troisième, qui donne un rameau au deuxième lombrical. — 6. Tronc commun des collatérales externe du troisième et interne du quatrième orteil, anastomosé avec le plantaire externe. Ces quatre dernières branches sont fournies par le plantaire interne, comme on le voit dans la figure 2. — 7. Nerf plantaire externe. — 8. Sa branche musculaire ou profonde. — 9. Sa branche cutanée ou superficielle. — 10. Tronc commun des collatérales plantaires externe du quatrième orteil et interne du cinquième. — 11. Collatérale externe du cinquième orteil.

Figure 2. — **Parties accessoires.** — *a*. Coupe du court fléchisseur commun des orteils. — *b*. Adducteur du gros orteil échancré à son extrémité postérieure. — *c*. Abducteur du petit orteil échancré aussi à son extrémité postérieure. — *d*. Long fléchisseur commun des orteils. — *e*. Son accessoire.

Système nerveux. — 1. Nerf plantaire interne accompagné de l'artère du même nom, fournissant, 2, un rameau au court fléchisseur commun. — 3. Branche interne du plantaire interne, constituant la collatérale interne du gros orteil, et fournissant, 4, des rameaux pour le muscle adducteur du gros orteil et, 5, pour le court fléchisseur du même orteil. — 6. Branche interne du plantaire interne divisée bientôt en trois troncs communs qui, par leurs bifurcations, donnent les branches collatérales externe du gros orteil, interne et externe du second et du troisième, et interne du quatrième. — 7. Anastomose entre les deux nerfs plantaires. — 8. Nerf plantaire externe accompagné par l'artère du même nom. — 9. Rameau de l'accessoire du long fléchisseur commun. — 10. Rameau de l'abducteur du petit orteil. — 11. Branche musculaire, profonde, s'enfonçant entre l'accessoire et l'abducteur oblique. — 12. Branche superficielle donnant la collatérale externe du quatrième orteil et les collatérales interne et externe du cinquième. Toutes les branches collatérales se divisent au niveau de l'extrémité postérieure de la dernière phalange en deux rameaux : l'un, 13, plantaire, qui se termine dans la pulpe de chaque orteil en s'anastomosant avec celui du côté opposé ; l'autre, 14, dorsal ou unguéal, qui se perd dans le derme sous-unguéal.

Figure 3. — **Parties accessoires.** — *a*. Accessoire du long fléchisseur commun, coupé. — *b*. Abducteur oblique échancré. — *c*. Abducteur transverse. — *d*, *d*. Troisième et quatrième lombricaux coupés. — *e*. Plan des muscles interosseux dorsaux et plantaires.

Système nerveux. — 1. Branche profonde du nerf plantaire externe, se ramifiant dans l'abducteur oblique, l'abducteur transverse, les deux derniers muscles lombricaux et tous les muscles interosseux, dorsaux et plantaires. — 2. Rameau du court fléchisseur fourni par la branche superficielle du plantaire externe.

EXPLICATION DE LA PLANCHE 65.

Nerfs articulaires.

Cette planche est destinée à montrer les nerfs articulaires des principales articulations des membres thoracique et abdominal.

La figure 1 est une articulation scapulo-humérale vue en avant. — Elle reçoit un rameau articulaire du nerf circonflexe.

Figure 2, articulations huméro-cubitale et radio-cubitale supérieure, plan antérieur. — Leurs nerfs articulaires émanent, en dehors du radial, en dedans du médian par l'intermédiaire du rameau du muscle rond pronateur.

Figure 3, articulation huméro-cubitale, plan postérieur (articulation du coude). — Les nerfs de cette articulation sont fournis en dedans directement par le nerf cubital, en dehors par le nerf du muscle anconé, rameau du radial.

Figure 4, articulation coxo-fémorale, plan antérieur. — Elle est animée par le rameau du pectiné, émanation du nerf crural.

Figure 5, articulation coxo-fémorale, plan postérieur. — C'est le plexus sacré, par l'intermédiaire du nerf du muscle carré, qui fournit à la face postérieure de cette articulation.

Figure 6, articulations fémoro-tibiale et péronéo-tibiale supérieure. — Les nerfs de ces articulations émanent directement du nerf poplité interne.

Fig. 1.

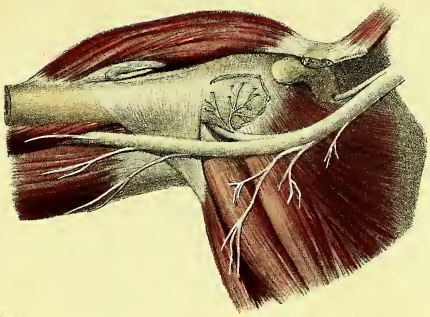

Fig. 3.

Fig. 6.

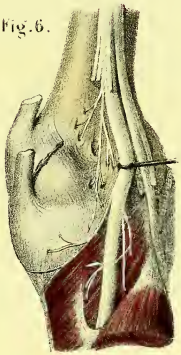

Fig. 2.

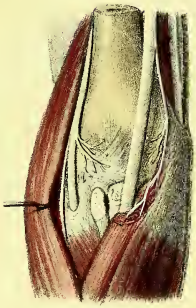

Fig. 4

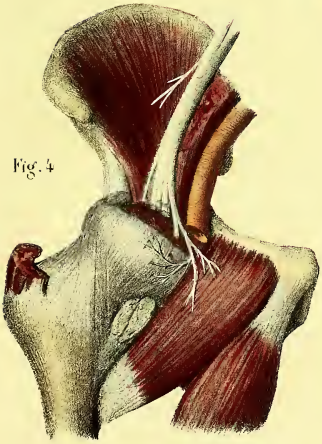

Fig. 5.

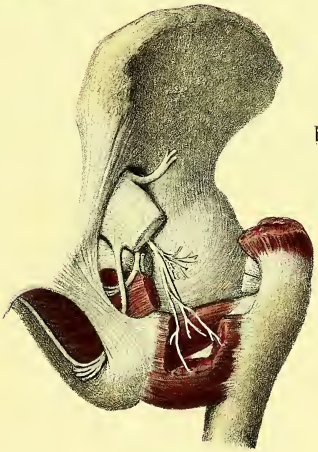

Dessiné d'après nature par Lovellie

Gravé par Ludovic

Imp. Lemercier Paris

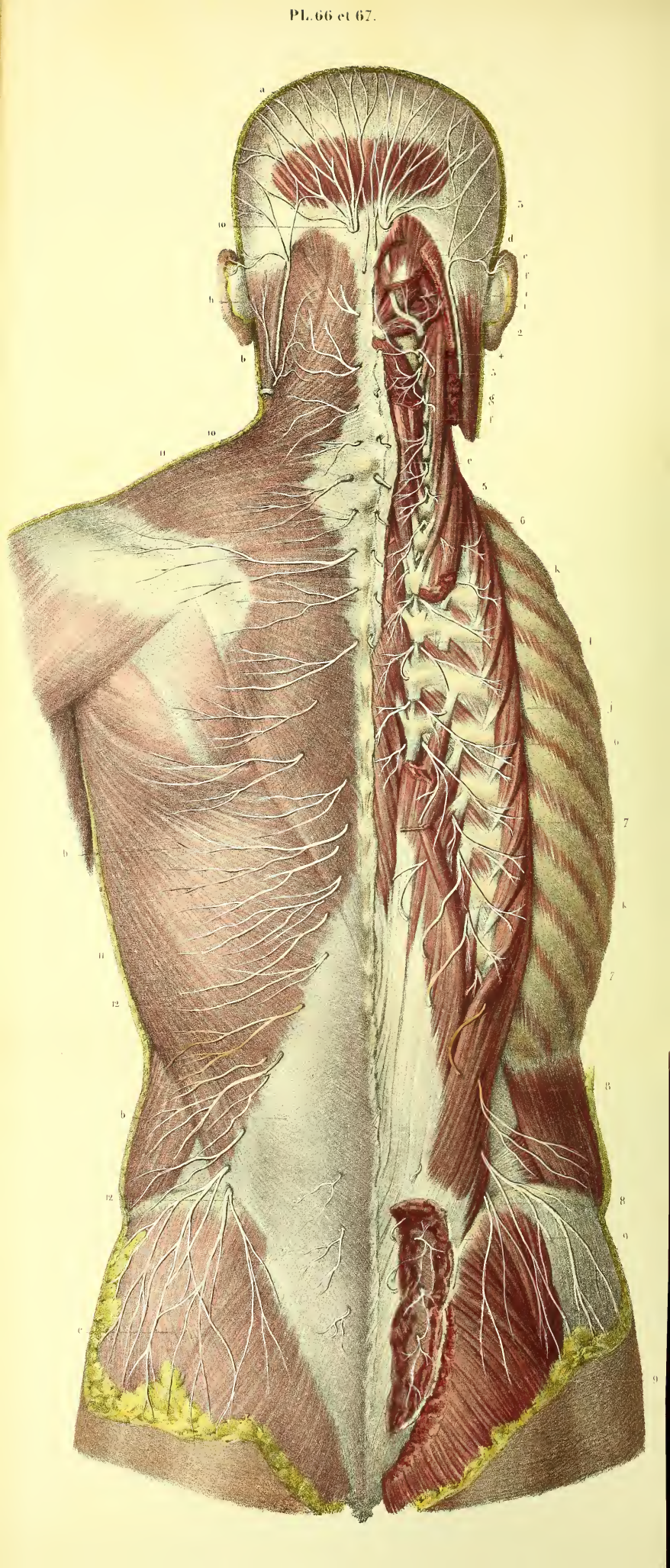
a
10
h
b
10
11
b
11
12
b
12
c
3
d
e
f
g
2
4
5
6
f
e
5
6
k
l
j
6
7
c
k
7
8
8
9
9

EXPLICATION DES PLANCHES 66 ET 67.

Branches postérieures des nerfs rachidiens.

Ces branches offrant entre elles une grande uniformité de distribution, et pouvant être étudiées sur le même sujet, nous les avons toutes figurées sur la même planche, mais à des couches différentes sur les deux moitiés. Sur le côté droit on peut suivre de haut en bas, par des couches superposées de profondeur variable, les nerfs musculaires depuis leur sortie des trous de conjugaison postérieurs jusqu'à leur distribution dans les muscles. Les branches cutanées ont été en partie conservées et en partie coupées, après la perforation de l'aponévrose. Le côté gauche montre uniquement les nerfs cutanés ramifiés sur les surfaces aponévrotiques, avant leur épanouissement dans la peau.

Parties accessoires. — *a*. Aponévrose épicrânienne.—*b*, *b*, *b*. Surface aponévrotique des régions cervicale, dorsale et lombaire.—*c*. Aponévrose fessière.— *d*. Coupe du trapèze. — *e*, *e*. Fragments du splénius. — *f*, *f*. Grand complexus. — *g*. Petit complexus renversé.—*h*. Grand et petit droits postérieurs de la tête. — *i*. Grand et petit obliques postérieurs de la tête. — *j*. Sacro-lombaire. — *k*, *k*. Long dorsal échancré au milieu. — *l*. Transversaire épineux.

Système nerveux. — 1. Branche postérieure de la première paire cervicale, donnant des rameaux aux grands et petits droits et obliques postérieurs de la tête, et s'anastomosant avec, 2, la branche postérieure de la deuxième cervicale (nerf occipital interne). Cette dernière traverse successivement le complexus et le trapèze, et, devenue sous-cutanée, se ramifie dans la peau de la partie postérieure de la tête. — 3. Anastomose du nerf précédent avec la branche auriculaire.—4. Branche postérieure de la troisième paire, divisée en deux rameaux, l'un ascendant, l'autre descendant, et anastomosée avec les branches précédente et suivante, pour constituer le plexus cervical postérieur. — De 5 à 5. Branches postérieures des cinq dernières paires cervicales. — De 6 à 6. Branches postérieures des six premières dorsales, donnant des rameaux externes musculaires et des rameaux internes musculo-cutanés. — De 7 à 7. Branches postérieures des six dernières paires dorsales, qui fournissent à la fois les rameaux cutanés et musculaires. — De 8 à 8. Branches postérieures des paires lombaires; les deux premières coupent perpendiculairement la crête iliaque, s'anastomosent plusieurs fois les unes avec les autres et se ramifient dans la peau de la région fessière.—De 9 à 9. Branches postérieures des paires sacrées, anastomosées en arcades dans l'épaisseur de la masse commune.—De 10 à 10. Rameaux cutanés de la région cervicale.—De 11 à 11. Rameaux cutanés de la région dorsale. — De 12 à 12. Rameaux cutanés des régions lombaire et fessière.

EXPLICATION DE LA PLANCHE 68.

Nerf grand sympathique.

Elle est destinée à faire voir la portion céphalo-cervicale du grand sympathique, les nerfs cardiaques, le ganglion et le plexus cardiaques, en rapport avec les nerfs cervicaux et plusieurs des nerfs crâniens.

Parties accessoires. — *a*. Trachée. — *b*, *b*. Poumons érignés.—*c*. Péricarde.

Système vasculaire. — A. Cœur. — B. Tronc de l'artère pulmonaire, se divisant en deux branches, l'une droite, l'autre gauche, et se fixant par le cordon fibreux qui résulte de l'oblitération du canal artériel, à C, la crosse de l'aorte. — D. Tronc brachio-céphalique. — E. Artère carotide primitive gauche.—F. Coupe de l'artère carotide externe et de quelques-unes de ses branches collatérales. — G. Carotide interne. — H. Artère sous-clavière gauche échancrée, afin de démasquer le ganglion cervical inférieur.—J. Coupe de la veine cave supérieure.

Système nerveux. — 1. Ganglion cervical supérieur. — 2. Rameaux carotidens, s'anastomosant les uns avec les autres pour constituer le plexus caverneux. Celui-ci s'anastomose avec, 4, le nerf de Jacobson (émanation du ganglion d'Andersh), avec, 4, le filet carotidien du nerf vidien, et avec, 5, le nerf moteur oculaire externe. — 6. Racine végétative du ganglion ophthalmique. — 7. Plexus de l'artère ophthalmique.—8. Rameaux de communication du ganglion cervical supérieur avec une des premières paires cervicales. — 9. Plexus pharyngiens formés par les rameaux du ganglion cervical supérieur, du glosso-pharyngien et du pneumogastrique. — 10. Plexus laryngé. — 11. Nerf cardiaque supérieur, constitué par plusieurs racines qui viennent principalement du ganglion cervical supérieur; il embrasse la crosse de l'aorte par sa bifurcation. — 12. Cordon de communication du ganglion cervical supérieur avec, 13, le ganglion cervical moyen. — 14. Anastomose de ce dernier avec une des branches cervicales. — 15. Sa communication avec le plexus laryngé. — 16. Son anastomose avec le nerf laryngé inférieur. — 17. Cardiaque moyen, naissant par plusieurs racines du ganglion cervical moyen et son de cordon de communication avec le ganglion cervical inférieur. — 18. Ganglion cervical inférieur. — 19. Son cordon de communication avec le ganglion cervical moyen; il forme une anse autour de l'artère sous-clavière. — 20. Nerf vertébral; il s'engage avec l'artère du même nom, dans le canal des apophyses transverses des vertèbres cervicales, s'anastomose avec le plexus brachial et quelques branches du plexus cervical, et forme un petit plexus autour de l'artère vertébrale. — 21. Rameaux du grand sympathique enlaçant l'artère sous-clavière; j'ai pu les suivre sur l'artère, jusqu'au pli du coude.—22. Nerfs cardiaques inférieurs; ils sont multiples, passent les uns devant, les autres derrière l'aorte, et forment, avec les cardiaques supérieur et moyen du grand sympathique, les trois cardiaques du pneumogastrique, et les mêmes nerfs du côté opposé, 23, le plexus et le ganglion cardiaques. — 24. Réseau nerveux qui enlace l'artère cardiaque antéreure. — 25. Réseau qui couvre l'artère cardiaque postérieure et ses divisions. — 26. Pneumogastrique fournissant trois cardiaques. — 27, 27. Nerfs cardiaques fournis par le nerf récurrent. — 28. Ganglion ophthalmique. —29. Ganglion sphéno-palatin.—30. Ganglion otique.

PL. 68.

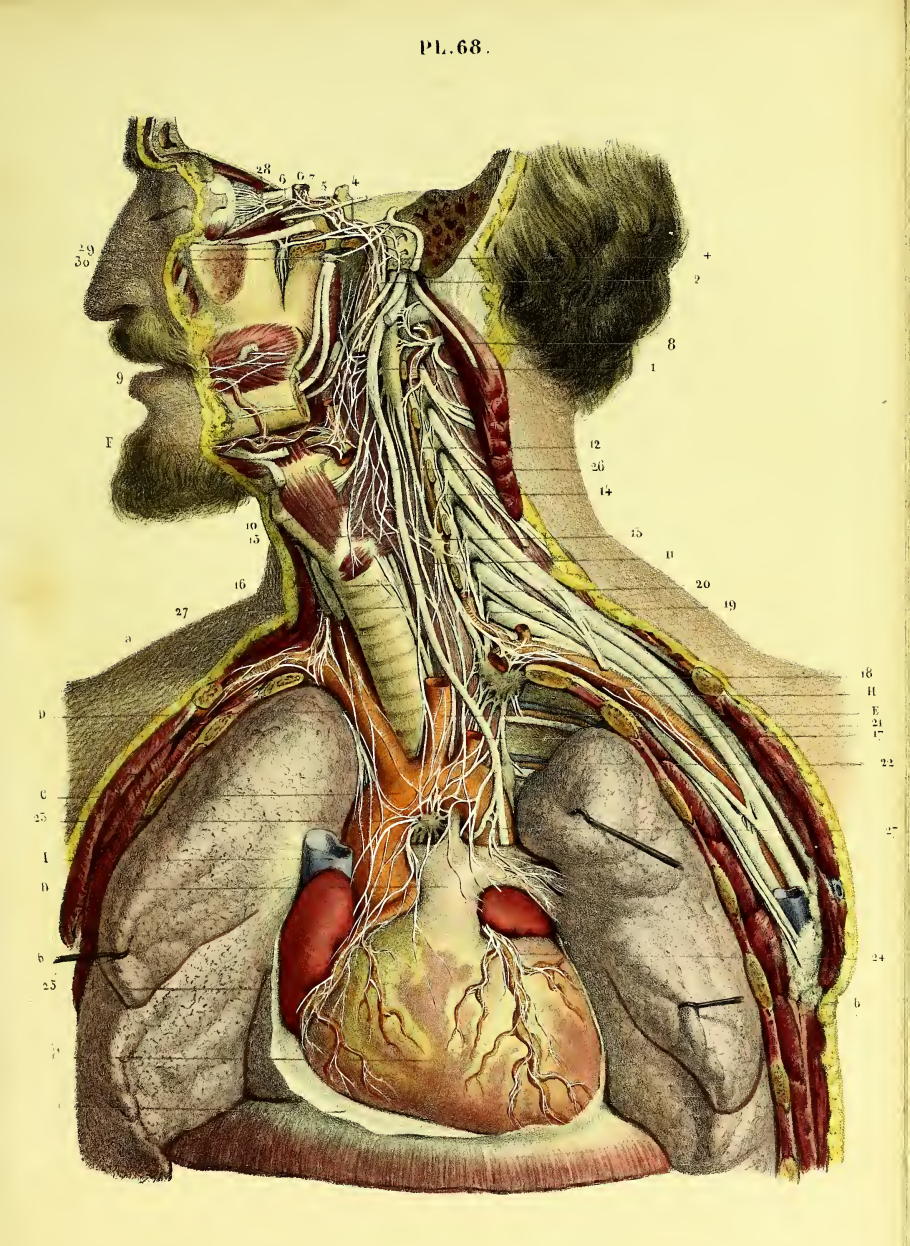

Dessiné d'après nature par Léveillé

Préparé par Ludovic

Imp. Lemercier Paris

PL. 69.

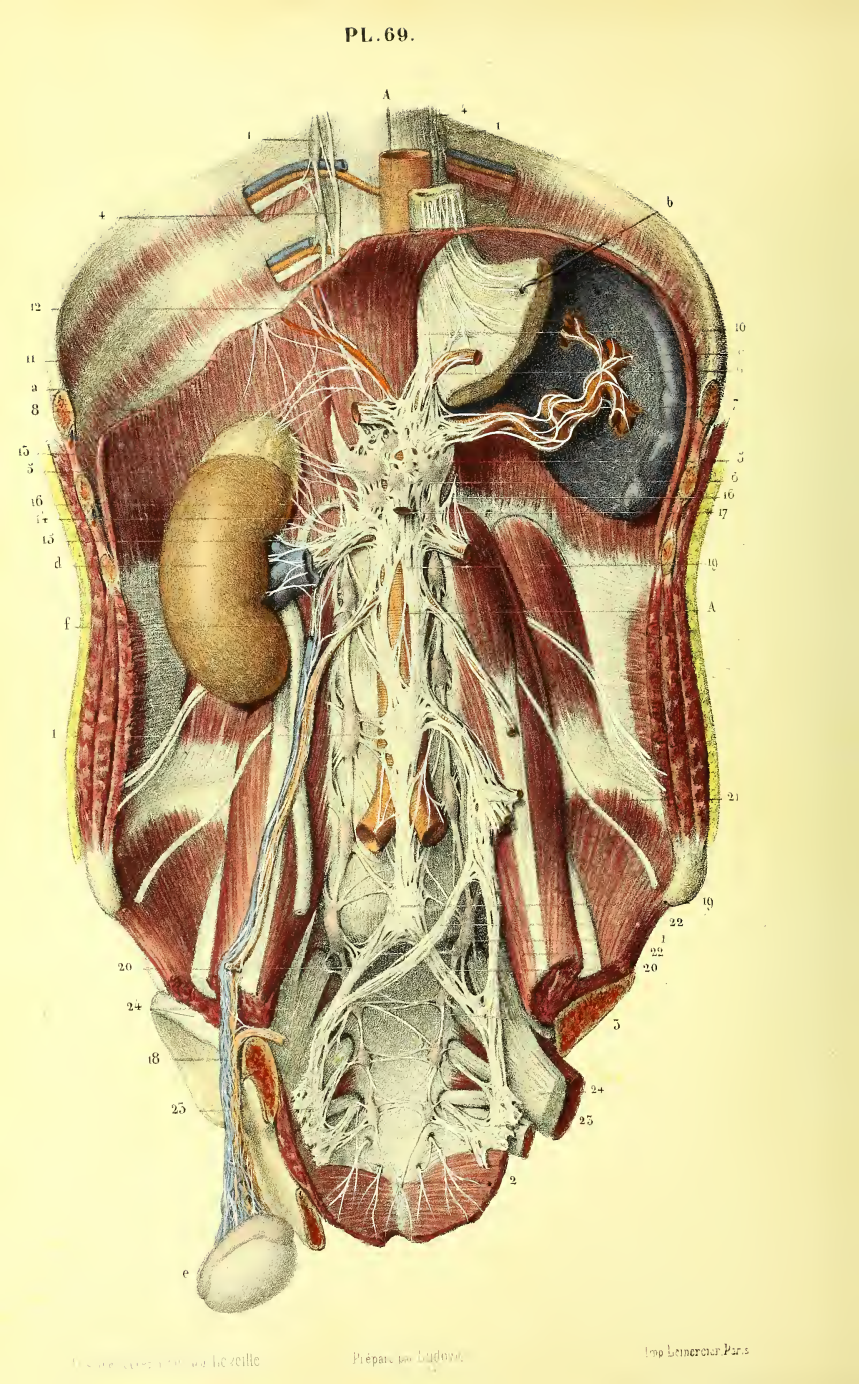

Dessiné par Le Vieille

Préparé par Ludovic

Imp. Lemercier Paris

EXPLICATION DE LA PLANCHE 69.

Suite du nerf grand sympathique.

L'objet principal de cette planche est de montrer l'origine du centre nerveux splanchnique, thoraco-abdomino-pelvien, en connexion, à ses deux extrémités, avec les nerfs de la vie de relation. Ce centre nerveux entoure la plupart des gros vaisseaux, et se compose des plexus solaire, coronaire stomachique, hépatique, splénique, diaphragmatique, capsulaire (surrénal), rénal, spermatique, mésentériques supérieur et inférieur, lombo-aortique, du double plexus pelvien ou hypogastrique, et du plexus du canal déférent.

Parties accessoires. — *a*. Diaphragme coupé. — *b*. Portion de l'estomac et de l'œsophage. — *c*. Rate. — *d*. Rein et sa capsule surrénale. — *e*. Testicule et son épididyme. — *f*. Uretère coupé. — A, A. Aorte.

Système nerveux. — 1, 1, 1, 1. Portion des chaînes ganglionnaires droite et gauche. — 2. Ganglion coccygien formé par la réunion de ces deux chaînes à leur extrémité inférieure. — 3. Anastomoses médianes des deux cordons sacrés. — 4, 4. Grands splanchniques droit et gauche, traversant le diaphragme et se rendant aux 5, 5, ganglions semi-lunaires. — 6. Plexus solaire formé par la réunion des deux ganglions précédents à des ganglions plus petits et à de gros rameaux intermédiaires; il fournit, 7, le plexus splénique, 8, le plexus hépatique et, 9, le plexus coronaire stomachique; ces trois derniers plexus tirent leurs noms des artères qu'ils entourent. — 10. Anastomose des deux pneumogastriques (droit et gauche) avec les plexus solaire et coronaire stomachique. — 11. Plexus diaphragmatique et capsulaire supérieur. — 12. Anastomoses de ces deux plexus avec le nerf phrénique, dont on voit ici quelques portions. — 13. Plexus capsulaire moyen. — 14. Plexus capsulaire inférieur, émané du, 15, plexus rénal. — 16, 16. Petits splanchniques traversant le diaphragme, de chaque côté, et se partageant entre les plexus solaire et rénaux. — 17. Plexus mésentérique supérieur embrassant l'artère du même nom. — 18. Plexus spermatique naissant de trois sources différentes, savoir : des plexus rénal, lombo-aortique et hypogastrique. — De 19 à 19. Plexus lombo-aortique. — 20, 20. Cordons de bifurcation de ce plexus. — 21. Plexus mésentérique inférieur, sur l'artère du même nom. — 22, 22. Ses anastomoses avec, 23, 34, le plexus hypogastrique de chaque côté. — 24, 24. Plexus sacrés, qui fournissent quelques branches d'origine aux plexus hypogastriques.

EXPLICATION DE LA PLANCHE 70.

Suite du nerf grand sympathique.

Plexus solaire et ses trois plexus secondaires : coronaire, stomachique hépatique et splénique. Les plexus rénal, capsulaire, spermatiques, mésentériques et aortique ne se voient ici qu'accessoirement, et seront ailleurs l'objet d'une étude spéciale.

Parties accessoires. — *a*. Foie érigné en haut par son ligament suspenseur et échancré sur sa face inférieure, afin de poursuivre dans son épaisseur les vaisseaux et nerfs. — *b*. Estomac coupé sur la grande tubérosité. — *c*. Rate. — *d*. Rein. — *e*. Rein échancré. — *f*. Capsule surrénale. — *g*, *g*. Uretères. — *h*. Duodénum. — *i*, *i*. Pancréas dont on a enlevé une portion pour démasquer le plexus solaires.

Système nerveux. — 1. Plexus solaire fournissant, 2, le plexus hépatique, 3, coronaire stomachique et, 4, le plexus splénique. — 5. Anastomoses des pneumogastriques droit et gauche avec le plexus solaire et coronaire stomachique. — 6. Rameaux du pneumogastrique se rendant au foie. — 7. Plexus des conduits biliaires. — 8. Origine du plexus mésentérique supérieur, enlaçant l'artère du même nom. — 9. Plexus rénal. — 10. Plexus capsulaire. — 11, 11. Plexus spermatique. — 12. Commencement du plexus lombo-aortique. — 13. Portion du plexus mésentérique inférieur.

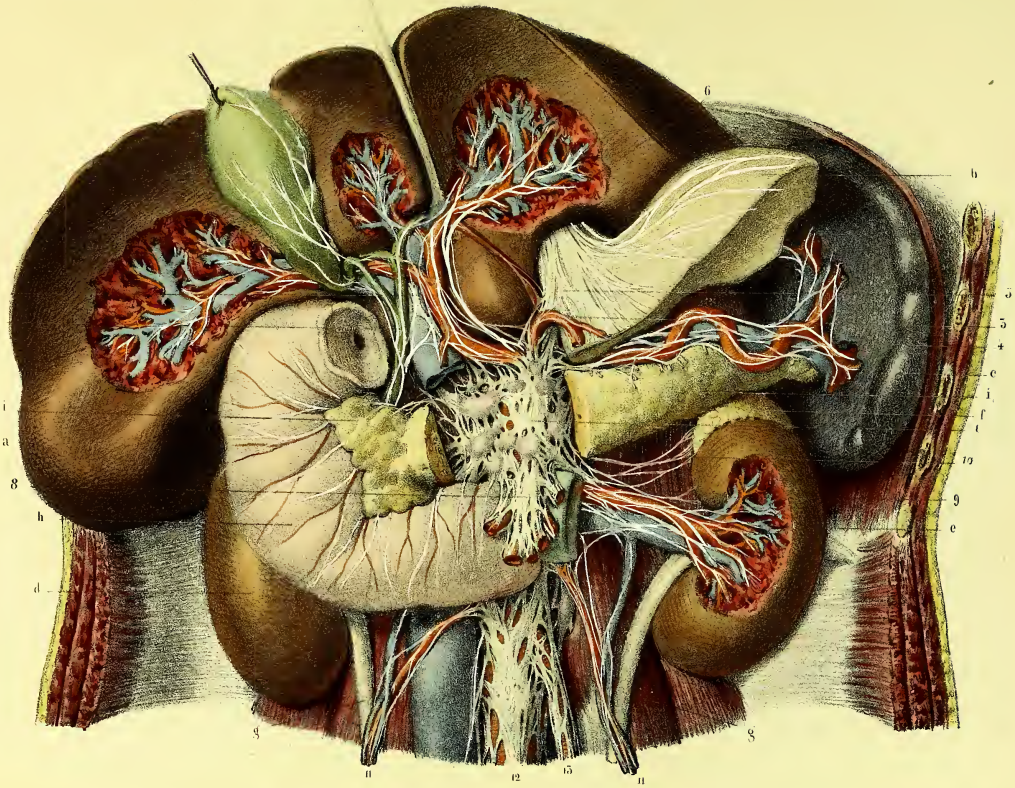

Dessiné d'après nature par Léveillé — Préparé par Ludovic — Imp. Lemercier Paris

PL. 71.

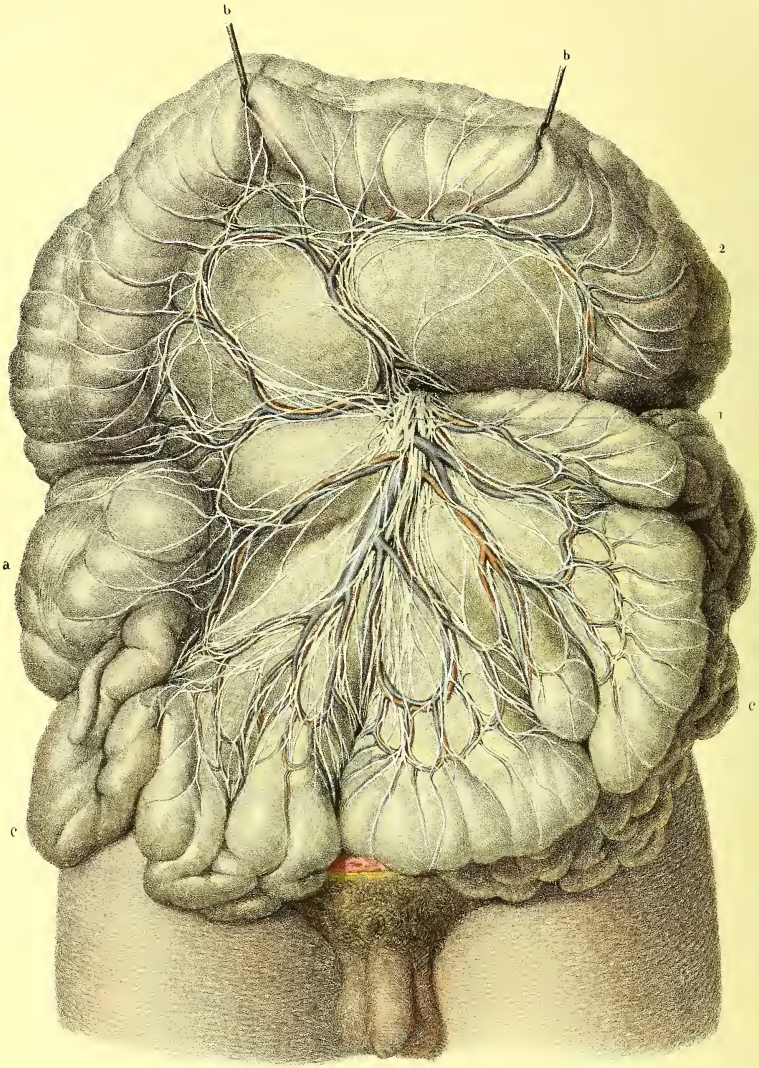

Dessiné d'après nature par Leveille

Dessiné sur bois par Dubois

Imp. Lemercier et Cie

EXPLICATION DE LA PLANCHE 71.

Suite du nerf grand sympathique.

Elle représente principalement le plexus mésentérique supérieur et une portion du plexus mésentérique inférieur.

Parties accessoires. — *a*. Cœcum et appendice iléo-cœcal. — *b*. Côlon transverse érigné. — *c*. Paquet de l'intestin grêle.

Système nerveux. — 1. Plexus mésentérique supérieur enlaçant les divisions de l'artère du même nom, offrant sur son trajet une grande quantité de ganglions plats (épatements) et se distribuant dans tout l'intestin grêle et dans la moitié droite du gros intestin. — 2. Portion du plexus mésentérique inférieur anastomosé sur l'arc du côlon avec le plexus mésentérique supérieur.

EXPLICATION DE LA PLANCHE 72.

Suite du nerf grand sympathique.

On voit de profil, sur le côté droit, le nerf des organes génito-urinaires et du rectum, chez la femme adulte; le plexus hypogastrique en rapport avec les plexus lombo-aortique, mésentérique inférieur et sacré, ainsi qu'avec la chaîne ganglionnaire lombo-sacrée. — La figure 2 montre, sur une coupe de profil du corps et du col de l'utérus, les nerfs qui pénètrent ces parties par leur bord et arrivent jusque dans leur épaisseur.

Figure 1. — **Parties accessoires.** — *a.* Siliaque du côlon. — *b.* Rectum. — *c.* Corps de l'utérus et vagin. — *d.* Ovaire gauche. — *e.* Coupe du ligament rond, de la trompe et du ligament de l'ovaire. — *f.* Vessie. — *g.* Uretère.

Système nerveux. — 1. Plexus lombo-aortique, qui reçoit quelques branches du cordon lombaire du grand sympathique et qui embrasse le rectum par sa bifurcation, au niveau de l'angle sacro-vertébral. — 2. Cordon plexiforme droit de la bifurcation du plexus lombo-aortique se jetant dans, 3, le plexus hypogastrique du même côté. — 4. Anastomose de ce dernier avec la terminaison du plexus mésentérique inférieur. — 5. Branches viscérales du plexus sacré se rendant au plexus hypogastrique. — 6. Anastomose du cordon sacré du grand sympathique avec le plexus hypogastrique. — 7. Nerfs du rectum. — 8. Nerfs du corps de l'utérus; les uns se perdent sur ses faces, les autres pénètrent son bord. — 9. Plexus vésical.

PL. 72.

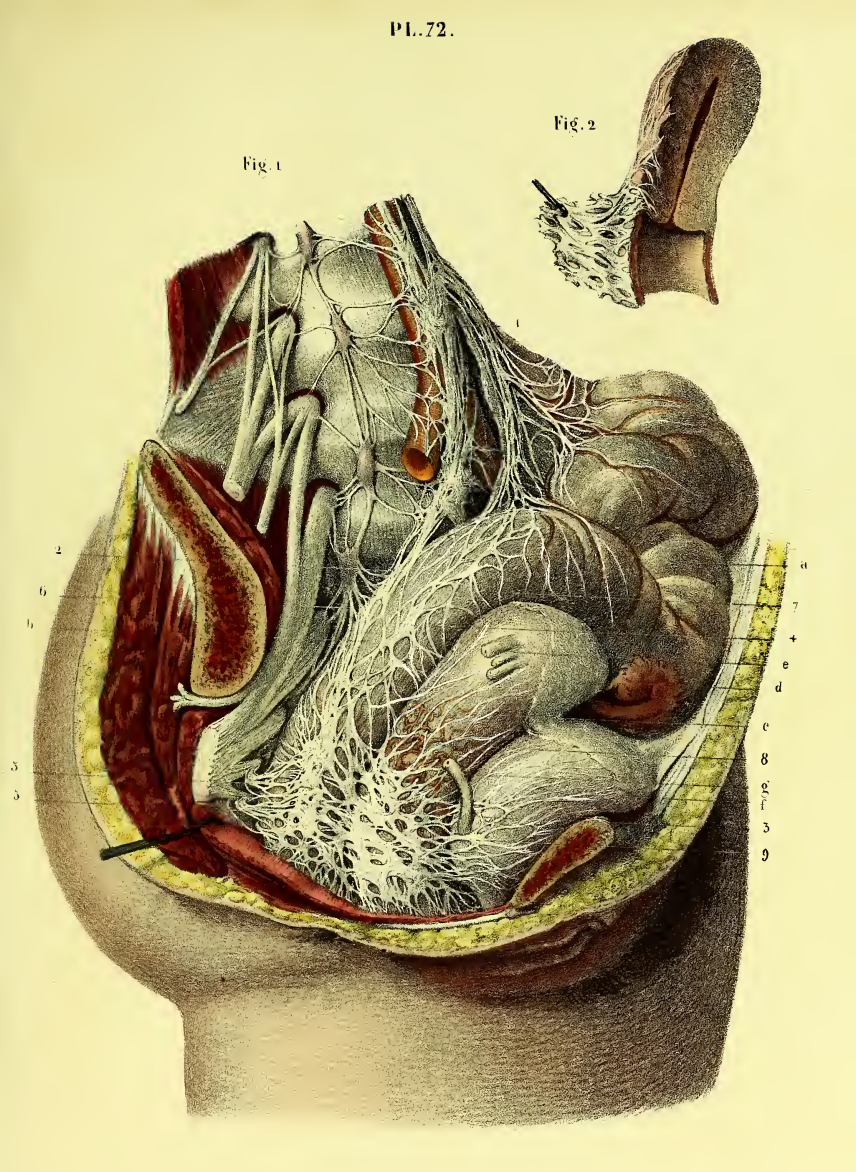

Dessiné d'après nature par Léveillé. Préparé par Ludovic Imp. Lemercier, Paris

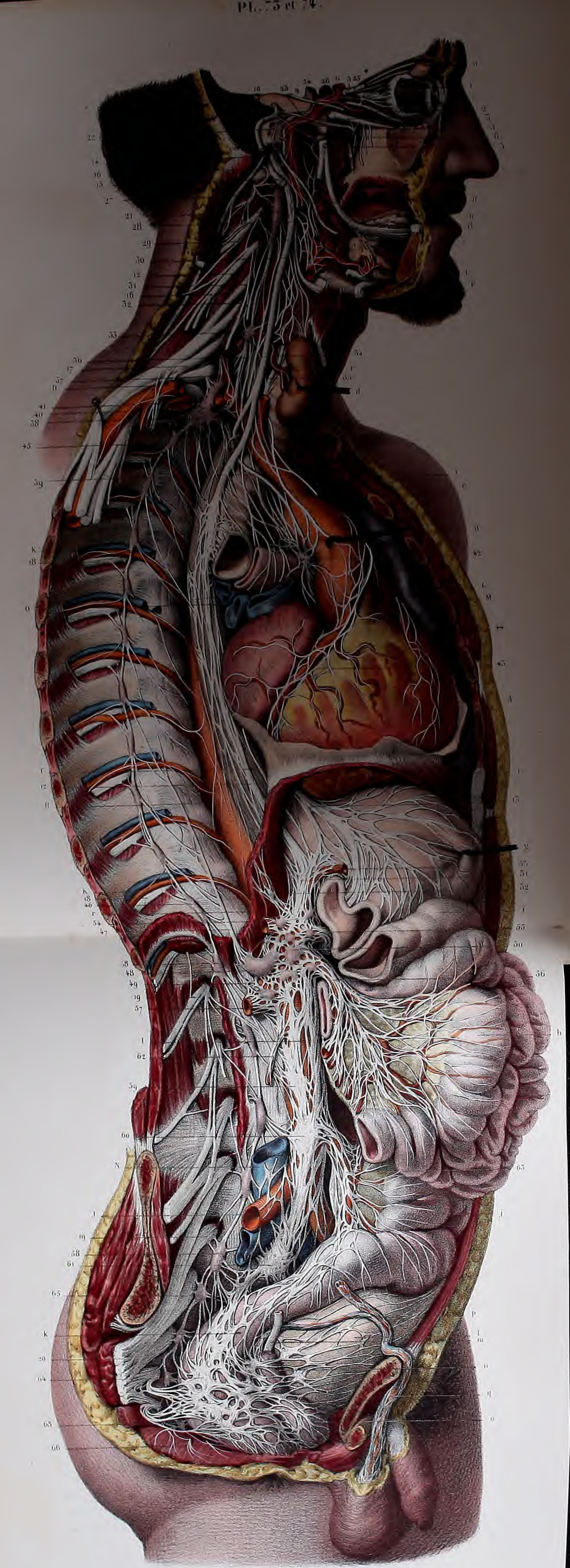

Dessiné d'après nature par Léveillé

Préparé par Lindoux

Lith. par Sarlandie

Résumé du nerf grand sympathique.

L'objet particulier de cette planche est de montrer le vaste ensemble du système nerveux ganglionnaire dans ses rapports avec les nerfs crâniens, tels que pneumogastrique, trijumeau, etc., et avec les nerfs rachidiens.

Parties accessoires. — *a*. Glande lacrymale. — *b*. Glande sublinguale. — *c*. Glande sous-maxillaire. — *d*. Corps thyroïde érigné.—*e*. Trachée, dont la bronche droite est coupée à son origine, et légèrement renversée, de manière à faire voir en même temps ses portions membraneuse et cartilagineuse. — *f*. Œsophage traversant le diaphragme pour se continuer avec, *g*, l'estomac. Celui-ci est érigné à gauche et coupé vers le pylore, afin de montrer l'origine du plexus coronaire stomachique et la distribution des deux nerfs pneumogastriques. — *h*. Plusieurs anses intestinales étalées, pour faire voir le plexus mésentérique supérieur. — *i*. Côlon transverse. —*j*. S iliaque.—*k*. Rectum.—*l*. Vessie à moitié gonflée. — *m*. Uretère. — *n*. Prostate, — *o*. Vésicule séminale. — *p*. Canal déférent. — *q*. Cordon des vaisseaux spermatiques. — *r*, *r*. Diaphragme.

Système vasculaire. — A. Cœur légèrement renversé, pour mettre à découvert la plus grande partie du plexus cardiaque, et ses plexus secondaires, coronaires droit et gauche.—B. Crosse de l'aorte un peu renversée et fixée dans cette position par une érigne. — C. Tronc brachio-céphalique. — D. Artère sous-clavière dont on a enlevé une portion pour démasquer le ganglion cervical inférieur. — E. Artère thyroïdienne inférieure, en rapport avec le ganglion cervical moyen. — F. Portion de l'artère carotide externe, dont on a conservé quelques branches, pour voir les plexus nerveux du même nom qui les enlacent.—G. Carotide interne, maintenue dans son canal, et coupée à ses deux extrémités. — H. Aorte thoracique se continuant au-dessous de l'ouverture diaphragmatique avec, I, l'aorte abdominale, et avec, J, l'artère iliaque primitive. — K. Vaisseaux intercostaux. — L. Tronc de l'artère pulmonaire, dont la branche droite est coupée. — M. Veine cave supérieure coupée à son origine. — N. Veine cave inférieure. —O. Veines pulmonaires.

Système nerveux médullo-encéphalique. — 1. Globe de l'œil dont on a enlevé une partie de la sclérotique et la cornée transparente, pour montrer les nerfs ciliaires, qui, après avoir perforé la partie postérieure de la sclérotique, rampent sur la choroïde, et aboutissent au ganglion ciliaire (cercle ciliaire).—2. Rameau du petit oblique, d'où part la racine motrice du ganglion ophthalmique. — 3, 3, 3. Les trois branches du trijumeau, en connexion avec la plupart des ganglions crâniens, savoir : 4, ganglion ophthalmique ; 5, ganglion sphéno-palatin ; 6, ganglion otique ; 7, ganglion sous-maxillaire, et, 8, ganglion sublingual. — 9. Moteur oculaire externe. — 10. Facial et ses anastomoses avec les ganglions sphéno-palatin et otique. — 11. Glosso-pharyngien.—12, 12. Pneumogastrique droit.—13. Pneumogastrique gauche, s'épanouissant sur la face antérieure de l'estomac. — 14. Spinal. — 15. Hypoglosse. — 16, 16. Plexus cervical. — 17. Plexus brachial. — 18, 18. Nerfs intercostaux.—19, 19. Plexus lombaire. —20. Plexus sacré.

Système nerveux ganglionnaire.—21. Ganglion cervical supérieur anastomosé par ses rameaux ascendants avec : 22, le nerf de Jacobson ; 23, le filet carotidien du nerf vidien ; 24, le moteur oculaire externe, et, 25, le ganglion ophthalmique. — 26. Filet pour la glande pituitaire. — 27. Anastomoses du ganglion cervical supérieur avec les premières paires cervicales. — 28. Les rameaux pharyngiens et carotidiens. — 29. Plexus pharyngien et intercarotidien. De ce dernier émanent des plexus secondaires qui enlacent toutes les branches de la carotide externe, comme on peut le voir ici, pour les artères faciale et linguale. — 30. Rameau laryngé, anastomosé avec le laryngé externe du pneumogastrique, pour former le plexus laryngé de Haller. — 31. Nerf cardiaque supérieur. — 32. Cordons de jonction du ganglion cervical supérieur avec, 33, le ganglion cervical moyen. — 34. L'anastomose de ce ganglion avec : 35, le nerf récurrent ; 36, le nerf cardiaque moyen. — 37. Cordon de jonction de ce ganglion avec, 38, le ganglion cervical inférieur. — 40. Filets fournis par le ganglion cervical inférieur, autour de la sous-clavière et de l'artère vertébrale. — 41. Rameau anastomotique avec le premier nerf intercostal. — 42. Plexus et ganglion cardiaques. — 43 et 44. Plexus secondaires des artères coronaires droite et gauche. — De 45 à 46. Chaîne ganglionnaire thoracique, formant : 47, le grand splanchnique, qui traverse le diaphragme pour se rendre au, 48, ganglion semi-lunaire correspondant. — 49. Petit splanchnique. — 50. Plexus solaire, recevant, 51, des anastomoses du pneumogastrique, et, 52, du nerf phrénique. Le plexus solaire fournit les plexus secondaires : 53, coronaire stomachique ; 54, hépathique ; 55, sphénique, et, 56, mésentérique supérieur. Ces quatre grands plexus, ainsi que tous les autres plexus viscéraux, enlacent les artères dont ils portent le nom.—57. Plexus rénal. — De 58 à 58. Chaîne ganglionnaire lombaire contribuant à former, 59, le plexus lombo-aortique. Celui-ci présente ordinairement deux renflements plats, l'un, 60, au-dessus, l'autre, 61, au-dessous de la bifurcation de l'aorte ; il fournit les plexus, 62, spermatique, et, 63, mésentérique inférieur. Au-dessous de son renflement inférieur, le plexus lombo-aortique se bifurque en embrassant le rectum, et se jette dans le plexus hypogastrique de chaque côté. — 64. Plexus hypogastrique. — De 65 à 65. Chaîne ganglionnaire sacrée. — 66. Ganglion coccygien terminal.

EXPLICATION DE LA PLANCHE 75.

Annexes de l'œil.

Cette planche montre les différentes couches des paupières et leurs annexes, savoir : les sourcils, les cils, les glandes de Meibomius et la caroncule lacrymale.

Figure 1 et 2. — 1° *Couche cutanée*, avec les cils et les sourcils.

Figure 3. — Cils et leurs bulbes sur un fragment de paupière,

Figure 4. — 2° *Couche musculaire* formée par la portion palpébrale de l'orbiculaire et par la portion orbitaire du même muscle, dont les fibres sont traversées par celles du sourcilier qui se rendent à la peau.

Figure 5. — 3° *Couche fibreuse*. — Cette figure présente encore : *a*, le ligament angulaire externe ; — *b*, le ligament angulaire interne ou tendon direct de l'orbiculaire ; — *c*, *c*, le muscle de Horner, et *d*, le muscle sourcilier.

Figure 6. — 4° *Couche musculaire propre à la paupière supérieure*, ou portion palpébrale du muscle élévateur de la paupière supérieure, ses faisceaux orbitaires externe et interne, et ses rapports avec la glande lacrymale.

Figure 7. — Le même muscle élévateur, vu par l'ablation de la voûte orbitaire, en rapport avec les muscles de l'œil et avec la glande lacrymale.

Figure 8. — Cartilages tarses, dans l'épaisseur desquels on aperçoit les glandes de Meibomius.

Figure 9. — *a*. Glandes de Meibomius vues sur la face conjonctivale des paupières. — *b*. Orifices des conduits des glandes lacrymales. — *c*. Points lacrymaux.

Figure 10. — Glandes de Meibomius étudiées sous un grossissement.

Figure 11. — 5° *Couche muqueuse, ou conjonctive*. — *a*. Petit repli semi-lunaire ou membrane clignotante. — *b*. Caroncule lacrymale. — *c*, *c*. Lèvres antérieures des bords libres des paupières, où s'implante une triple rangée de cils. — *d*, *d*. Lèvres postérieures sur lesquelles on voit les orifices des glandes de Meibomius. —

Figure 12. — Portions palpébrale et oculaire de la conjonctive.

Fig. 1.

Fig. 2.

Fig. 3.

Fig. 4.

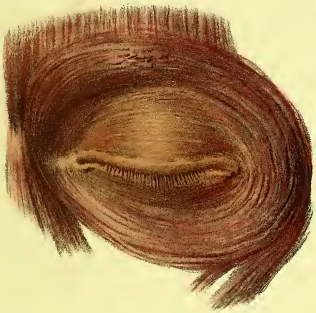

Fig. 5.

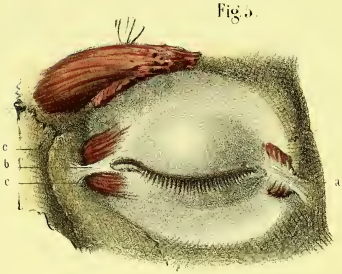

Fig. 6

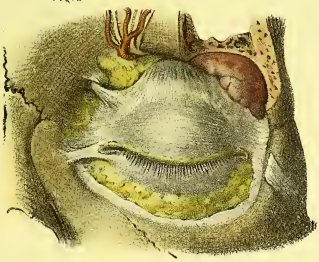

Fig. 7.

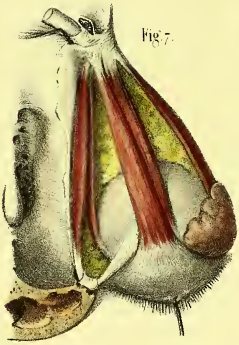

Fig. 12

Fig. 11

Fig. 9.

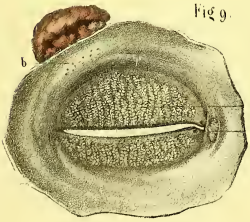

Fig. 10.

Fig. 8

Dessiné d'après nature par Léveillé. Préparé par Ludovic Imp. Lemercier, r. de Seine 6e Paris

Fig. 1

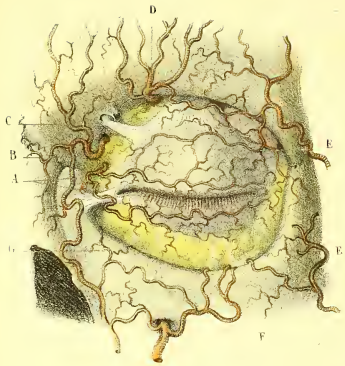

Fig. 3

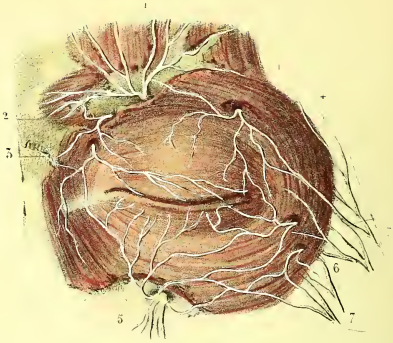

Fig. 2

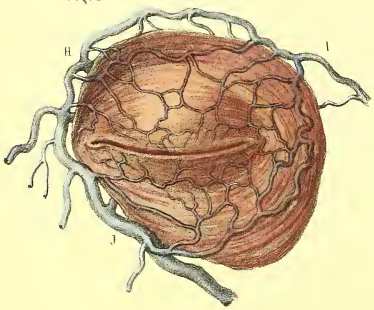

Fig. 4

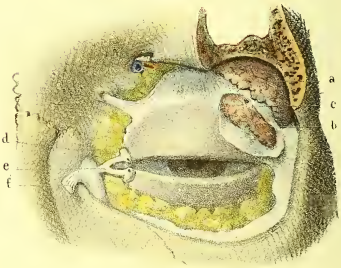

Fig. 5

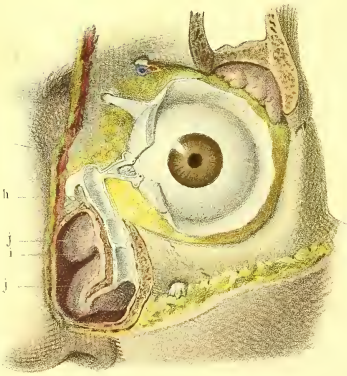

Fig. 6

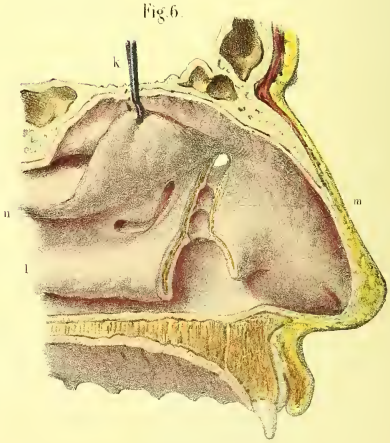

Dessiné d'après nature par Leveille

Préparé par Leveille

Lith. Lemercier de Seine et Paris

EXPLICATION DE LA PLANCHE 76.

Suite des annexes de l'œil.

Vaisseaux et nerfs des paupières; appareil de sécrétion et d'exerétion des larmes. La figure 5 montre les conduits laerymaux et eanal lacrymo-nasal, ouverts et vus par leur faee extérieure. — La figure 6 est le canal nasal vu en dedans par une section des fosses nasales et par l'ablation de la membrane pituitaire et d'une lame osseuse très-minee, plaeée à la partie antérieure du méat moyen.

Figure 1. — **Système vasculaire** (artères). — A, A. Branches palpébrales supérieure et inférieure. — B. Branche nasale. — C. Frontale. — D. Sus-orbitaire. Toutes ces branches sont fournies par l'artère ophthalmique. — E, E. Branches palpébrales de la temporale. — F. Branche palpébrale de la sous-orbitaire. — G. Branche palpébrale de la faciale.

Figure 2. — **Veines**. — H. Veine ophthalmique. — I. Veine temporale. — J. Veine faciale. Les ramifications veineuses des paupières se jettent dans ces trois veines principales.

Figure. 3. — **Système nerveux**. — 1. Nerf frontal externe. — 2. Frontal interne. — 3. Nasal. — 4. Lacrymal. — 5. Sous-orbitaire. — 6. Malaires. Toutes ces branches de la cinquième paire fournissent des ramifications cutanées aux paupières. — 7, 7. Branches du facial animant le système musculaire des paupières.

Figure 4. — *a*. Glande lacrymale orbitaire. — *b*. Glande lacrymale palpébrale. — *c*. Lame fibreuse séparant ces deux glandes l'une de l'autre. — *d*, *d*. Points lacrymaux. — *e*, *e*. Conduits lacrymaux. — *f*. Sac lacrymal.

Figure 5. — *g*. Conduits et points lacrymaux. — *h*. Sac lacrymal. — *i*. Canal nasal, dans l'intérieur duquel se trouvent trois valvules, situées, l'une à sa partie supérieure, l'autre à sa partie moyenne, et la troisième à la partie inférieure. — *j*, *j*. Cornets moyen et inférieur.

Figure 6. — *k*. Cornet moyen renversé et soutenu par une érigne dans le but de faire voir la communication du méat moyen avec l'antre d'Higmore (sinus maxillaire). — *l*. Cornet inférieur échancré laissant voir l'orifice inférieur du canal nasal. — *m*. Intérieur du canal nasal et ses trois valvules. — *n*. Goutlière qui conduit dans les sinus maxillaire et frontal.

EXPLICATION DE LA PLANCHE 77.

Suite des annexes de l'œil.

Cette planche montre les muscles de l'œil, l'aponévrose orbito-oculaire, l'artère et la veine ophthalmique ainsi que leurs divisions.

Figure 1. — *a*, *a*. Élévateur de la paupière supérieure dont la portion large est renversée en avant. — *b*. Droit supérieur ou élévateur de l'œil. — *c*. Droit externe. — *d*. Droit interne. — *e*. Grand oblique traversant, *f*, la poulie cartilagineuse, pour s'insérer sur le globe oculaire, derrière les muscles droits. — *g*. Insertions postérieures des muscles précédents, sur, *h*, l'anneau interne pour le passage du nerf optique, et sur, *i*, l'anneau externe (anneau de Zinn) pour le passage des nerfs moteur oculaire commun, nasal de l'ophthalmique et moteur oculaire externe coupés avant leur entrée dans ce dernier anneau. — *j*. Petit oblique.

Figure 2. — *a*, *a*. Élévateur de la paupière. — *b*. Droit supérieur. — *c*. Droit inférieur. — *d*. Droit externe. — *e*. Droit interne. — *f*. Petit oblique. Tous ces muscles et le globe oculaire sont vus de profil.

Figure 3. — *a*, *a*. Paupières supérieure et inférieure renversées, après avoir été incisées sur leur commissure externe. — *b*. Face antérieure concave de l'aponévrose orbito-oculaire. — *c*. Coupe du nerf optique. — *d*, *e*, *f*, *g*, *h*, *i*. Portions des muscles droits et obliques.

Figure 4. — *a*. Face postérieure de l'aponévrose orbito-oculaire. Elle envoie des gaînes en arrière : sur *b*, le droit supérieur ; *c*, le droit inférieur ; *d*, le droit externe ; *e*, le droit interne, et, *f*, le grand oblique. — *g*. Petit oblique traversant la gaîne du droit inférieur. — *h*. Élévateur de la paupière avec ses deux faisceaux orbitaires externe et interne, enveloppés aussi par l'aponévrose. — *i*. Coupe du nerf optique.

Figure 5. — A. Artère carotide interne coupée, donnant naissance en avant à B ; B, l'artère ophthalmique. Celle-ci fournit treize branches, qui sont : C, artère centrale de la rétine ; D, artère lacrymale ; E, artère sus-orbitaire ; F et G, musculaires supérieures et inférieures ; H et I, ciliaires antérieures et postérieures, J, artère ethmoïdale postérieure ; K, ethmoïdale antérieure ; L, palpébrale supérieure ; M, palpébrale inférieure ; N, frontale, et O, nasale s'anastomosant avec, P, la faciale.

Figure 6. — A, A. Veine ophthalmique vue par l'ablation de la voûte orbitaire et en rapport avec B ; B, l'artère ophthalmique. Elle se jette dans le sinus ophthalmique.

Figure 7. — A, A. Veine ophthalmique vue de profil. Les branches qui y aboutissent ont à peu près la même direction, la même distribution et le même nom que les branches de l'artère ; aussi nous ne les indiquerons pas plus spécialement.

Fig. 1.

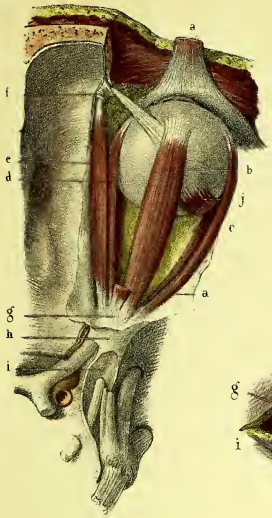

Fig. 2.

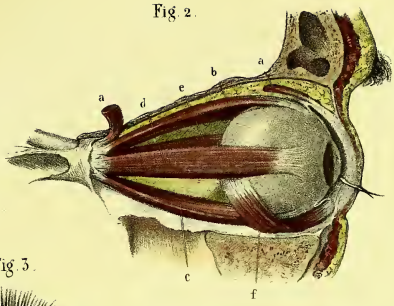

Fig. 3.

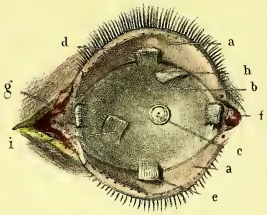

Fig. 6.

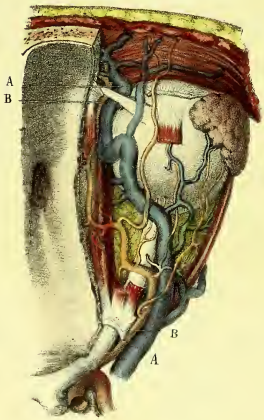

Fig. 5

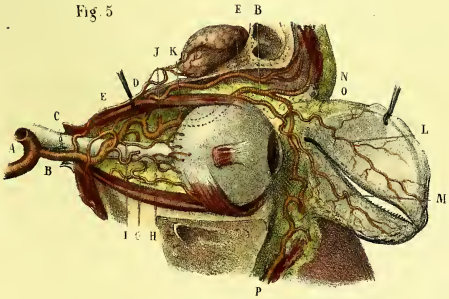

Fig. 4

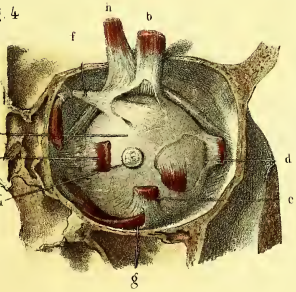

Fig. 7.

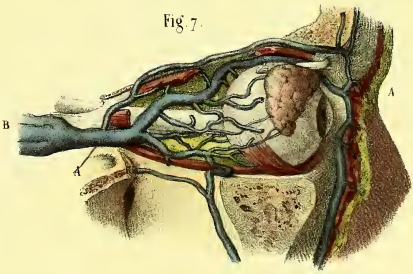

Dessiné d'après nature par Léveillé

Préparé par Ludovic

Imp. Lemercier r. de Seine 57, Paris

Fig. 1.

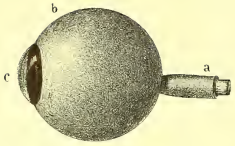

Fig. 2.

Fig. 4

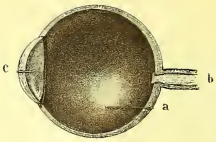

Fig. 3.

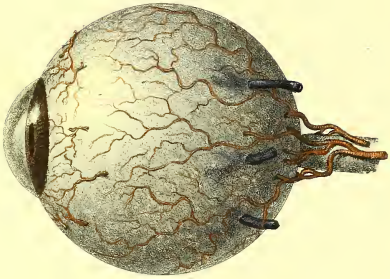

Fig. 5.

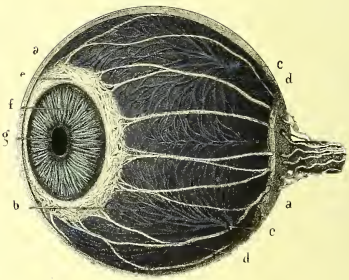

Fig. 6.

Fig 7

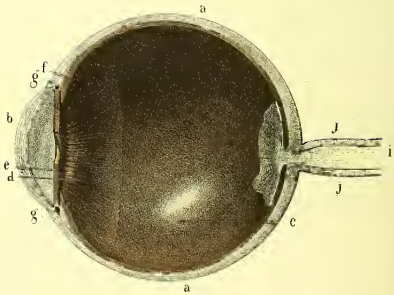

Dessiné d'après nature par Léveille. Préparé par Ludovic Imp. Lemercier, r. de Seine 57, Paris

EXPLICATION DE LA PLANCHE 78.

Globe de l'œil.

Le but principal de cette planche est de présenter la sclérotique et la cornée transparente, la choroïde et l'iris, ainsi que les vaisseaux et les nerfs de ces membranes.

Figure 1. — *a*. Nerf optique et sa gaîne fibreuse. — *b*. Surface extérieure de la sclérotique. — *c*. Cornée transparente au travers de laquelle on voit l'iris.

Figure 2. — *a*. Sclérotique vue par la face antérieure. — *b*. Cornée transparente.

Figure 3. — Sclérotique traversée en arrière et en avant par les vaisseaux ciliaires, qui envoient aussi des ramifications sur sa surface extérieure.

Figure 4. — *a*. Surface intérieure de la sclérotique. — *b*. Gaîne du nerf optique. — *c*. Surface intérieure de la cornée. Cette figure, ainsi que la figure 7, permet d'apprécier les différences d'épaisseur que la sclérotique présente en avant, en arrière et au niveau des insertions des muscles droits ; on voit encore que la cornée transparente, plus épaisse au centre qu'à la circonférence, est aussi plus épaisse que la sclérotique.

Figure 5. — *a*, *a*, *a*. Coupe de la sclérotique. — *b*. Surface extérieure de la choroïde, sur laquelle on voit *c*, *c*, les vaisseaux veineux tourbillonnés (*vasa vorticosa*). Sur un plan plus superficiel, on voit encore *d*, *d*, les nerfs ciliaires qui, après avoir traversé la sclérotique, rampent entre elle et la choroïde pour se rendre, en se divisant, vers *e*, cercle ou anneau ciliaire (ganglion ciliaire). — *f*. Face antérieure de l'iris. — *g*. Ouverture pupillaire.

Figure 6. — *a*, *a*. Surface extérieure de la choroïde et de l'iris. On voit les réseaux artériels de ces deux membranes, fournis par les artères ciliaires qui, après avoir traversé la sclérotique, se divisent en *b*, *b*, ciliaires postérieures pour la choroïde, et en *c*, *c*, *c*, ciliaires antérieures, destinées à l'iris.

Figure 7. — *a*, *a*. Coupe de la sclérotique. — *b*. Coupe de la cornée. — *c*. Surface intérieure de la choroïde. — *d*. Corps et procès ciliaires. — *e*. Iris reçu dans une rigole circulaire formée en arrière par le corps ciliaire, et en avant par *f*, le ganglion ciliaire. — *g*, *g*. Coupe du canal de Fontana. — On voit en arrière une portion de la rétine se continuant avec la papille du nerf optique. — *j*. *j*. Gaîne du nerf optique se continuant avec la sclérotique proprement dite.

EXPLICATION DE LA PLANCHE 79.

Suite du globe de l'œil.

On voit sur cette planche l'emboîtement des trois membranes de l'œil, l'iris, la membrane pupillaire, la rétine, le corps vitré et le cristallin.

Figure 1. — *a*, *a*. Lambeau de sclérotique renversé. — *b*. Choroïde. — *c*, *c*. Nerfs ciliaires traversant la sclérotique, pour se placer entre elle et la choroïde. — *d*. Rétine échancrée. — *e*. Corps vitré. — *f*. Cristallin. — *g*. Coupe médiane de l'iris. — *h*. Coupe médiane de la cornée transparente. — *i*. Chambre antérieure. — *j*. Chambre postérieure. — *k*. Canal de Fontana, placé entre le cercle ciliaire et l'iris d'une part, et la sclérotique et la cornée, d'une autre part.

Figure 2. — *a*. Cornée transparente taillée en biseau aux dépens de sa face extérieure, pour s'enchâsser dans le biseau taillé sur la surface intérieure de *b*, *b*, la sclérotique. — *c*. Iris. — *d*. Pupille. — *e*. Cercle ciliaire ou muscle tenseur de la choroïde. — *f*. Choroïde, sur laquelle on voit la terminaison dichotomique des nerfs ciliaires. — *g*. Procès ciliaires. — *h*. Cristallin.

Figure 3. — *a*, *a*. Coupe de la sclérotique. — *b*, *b*. Choroïde. — *c*, *c*. Corps ciliaires. — *d*, *d*. Procès ciliaires, dont une partie est renversée en dehors. — *e*. Face postérieure de l'iris. — *f*. Ouverture pupillaire au travers de laquelle on voit la cornée.

Figure 4. — A, A. Artères ciliaires se divisant et s'anastomosant pour former le réseau de la membrane pupillaire.

Figure 5. — *a*, *a*. Rétine vue de profil, se continuant en arrière avec le nerf optique. — *b*. Couronne ciliaire de Zinn, empiétant sur, *e*, la circonférence externe du cristallin. — *d*. Lambeau de la choroïde renversé. — *e*. Lambeau de la sclérotique renversé. — *f*. Veines de la rétine, vues par transparence et sans injection.

Figure 6. — *a*, *a*. Rétine. — *b*, *b*. Couronne ciliaire de Zinn. — *c*. Cristallin. Le tout vu de face.

Figure 7. — *a*, *a*. Surface intérieure de la moitié postérieure de la rétine avec son réseau veineux. — *b*. Tache jaune. — *c*. Insertion du nerf optique. — *d*. Choroïde. — *e*. Sclérotique.

Fig. 1.

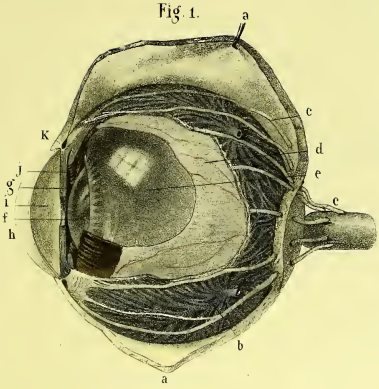

Fig. 2

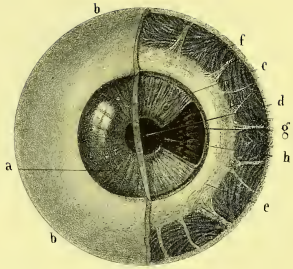

Fig. 3.

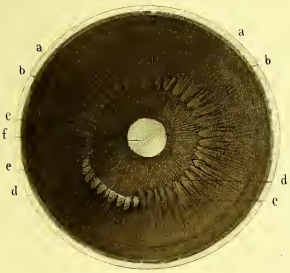

Fig. 4.

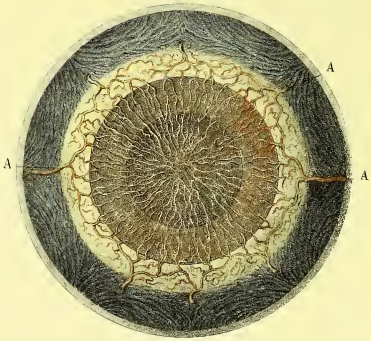

Fig. 5

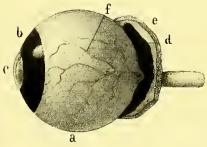

Fig. 6.

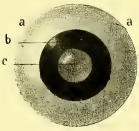

Fig. 7.

Dessiné d'après nature par Leveille

Préparé par Ludovic

Imp. Lemercier et de Seme 6me, Paris

Fig. 1.

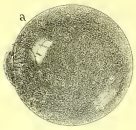

Fig. 2

Fig. 3.

Fig. 7.

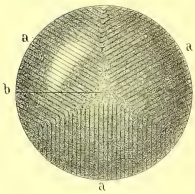

Fig. 4

Fig. 5.

Fig. 6.

Fig. 8.



Fig. 9.

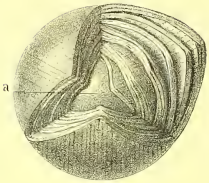

Fig. 10.

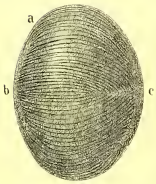

Fig. 11.

Fig. 12.

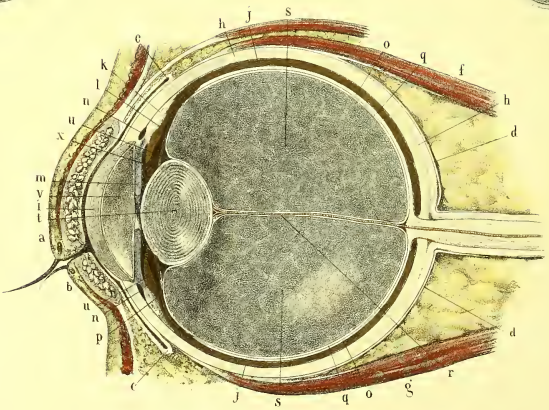

Dessiné d'après nature par Leveille. Préparé par Laplante

EXPLICATION DE LA PLANCHE 80.

Suite du globe de l'œil.

Corps vitré, cristallin, et résumé général de tout le globe oculaire.

Figure 1. — *a*, *a*. Corps vitré vu de profil ; son excavation antérieure se moule sur le cristallin.

Figure 2. — *a*, *a*. Segment antérieur du corps vitré, et, *b*, du cristallin. — *c*. Couronne ciliaire de Zinn, dépourvue de pigment.

Figure 3. — Section verticale et antéro-postérieure du corps vitré et du cristallin : *a*, cristallin ; *b*, membrane hyaloïde ; *c*, couronne ciliaire de Zinn ; *d*, humeur vitrée, et, *e*, canal de F. Petit.

Figures 4, 5 et 6. — *a*. Cristallin d'enfant. — *b*. Cristallin d'adulte. — *c*. Cristallin de vieillard.

Figures 7 et 8. — *a*, *a*, *a*. Les trois segments de la face antérieure du cristallin. — *b*. Pôle antérieur. — *c*, *c*, *c*, *c*. Les quatre segments de la face postérieure. *d*. Pôle postérieur.

Figure 9. — Segmentation de la face antérieure du cristallin, écartement des segments et leur division en lames. — *a*. Noyau du cristallin en partie recouvert.

Figure 10. — *a*. Cristallin vu de profil. — *b*. Pôle antérieur. — *c*. Pôle postérieur.

Figure 11. — Coupe verticale et antéro-postérieure du cristallin, sur laquelle on voit la disposition concentrique des lames.

Figure 12. — *a*. Paupière supérieure, et, *b*, paupière inférieure ; on voit les différentes couches qui les composent. — *c*, *c*. Conjonctive se réfléchissant de la face postérieure des paupières sur la face antérieure du globe oculaire. — *d*, *d*. Aponévrose orbito-oculaire, se prolongeant sur, *e*, la gaîne du nerf optique, et envoyant des gaînes sur les muscles, *f*, droit supérieur, et, *g*, droit inférieur. — *h*, *h*. Sclérotique renforcée en arrière par la gaîne du nerf optique, et en avant par l'expansion des aponévroses des muscles droits. — *i*. Cornée transparente coupée de manière à montrer sa texture lamelleuse. — *j*, *j*. Choroïde. — *k*. Cercle ciliaire ou muscle tenseur de la choroïde. — *l*. Corps et procès ciliaires. — *m*. Iris et pupille. — *n*, *n*. Canal de Fontana. — *o*, *o*. Rétine se continuant avec la partie médullaire du nerf optique. — *p*. Couronne ciliaire de Zinn. — *q*, *q*. Membrane hyaloïde se dédoublant en avant pour loger le cristallin. — *r*. Artère capsulaire logée dans le canal hyaloïdien. — *s*, *s*. Humeur vitrée et ses cellules. — *t*. Cristallin et sa capsule. — *u*, *u*. Canal godronné ou de F. Petit. — *v*. Chambre antérieure. — *x*. Prétendue chambre postérieure.

EXPLICATION DE LA PLANCHE 81.

Annexes de l'oreille.

Pavillon de l'oreille et conduit auriculaire. — Figure 1, peau du pavillon. — Figure 2, cartilage, ligaments et muscles extrinsèques et intrinsèques du pavillon. — Figure 3, Muscles et ligaments vus sur la face postérieure du pavillon renversé. — Figure 4, cartilage du pavillon vu par sa face interne et détaché du conduit auriculaire. — Figure 5, cartilage du pavillon et conduit auriculaire vu par ses faces externe et inférieure. — Figure 6, Surface intérieure du conduit auditif. — Figure 7 et 8, artères des faces externe et interne du pavillon de l'oreille.

Figure 1. — *a*. Excavation de la conque. — *b*. Tragus. — *c*. Antitragus. — *d*. Échancrure de la conque. — *e*. Anthélix. — *f*. Fosse scaphoïde ou naviculaire formée par les deux branches de bifurcation de l'anthélix. — *g*. Hélix. — *h*. Sillon de l'anthélix. — *i*. Lobule.

Figure 2. — *a*. Muscle auriculaire supérieur. — *b*. Auriculaire antérieur. — *c*. Auriculaires postérieurs, ordinairement au nombre de deux, quelquefois trois et même plus. — *d*. Grand muscle de l'hélix. — *e*. Petit muscle de l'hélix. — *f*. Muscle du tragus. — *g*. Muscle de l'antitragus. — *h*. Ligament de l'hélix. — *i*. Ligament du tragus. — *j*. Tissu cellulo-graisseux du lobule. — *k*. Extrémité caudale de l'hélix et de l'anthélix. — *l*. Éminence apophysaire.

Figure 3. — *a*. Muscle auriculaire supérieur. — *b*, *b*. Auriculaires postérieurs. — *c*, *c*. Muscles transverses. — *d*. Ligament postérieur. — *e*. Tissu cellulo-graisseux du lobule.

Figure 5. — *a*. Éminence apophysaire. — *b*. Extrémité caudale de l'hélix et de l'anthélix. — *c*. Portion cartilagineuse du conduit auditif externe. — *d*. Sa portion fibreuse. — *e*. Sa portion osseuse. — *f*, *f*. Incisures du cartilage.

Figure 6. — *a*. Orifices des glandes cérumineuses vus sur le prolongement cutané du conduit auriculaire. — *b*. Membrane du tympan en rapport avec les osselets.

Figure 7 et 8. — A, A. Artères temporales fournissant les auriculaires antérieures. — B, B. Artères auriculaires postérieures.

Fig. 1

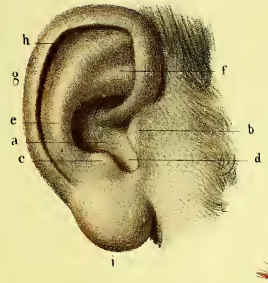

Fig. 2

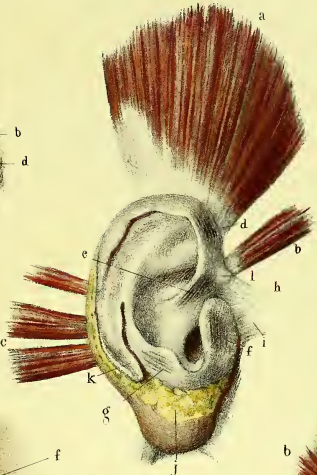

Fig. 4

Fig. 5

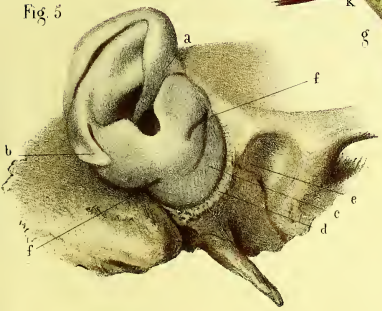

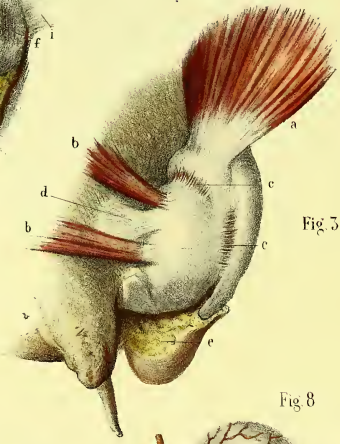

Fig. 3

Fig. 7

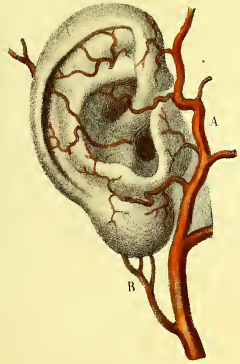

Fig. 6

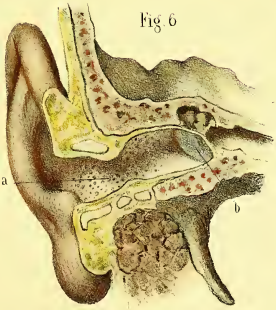

Fig. 8

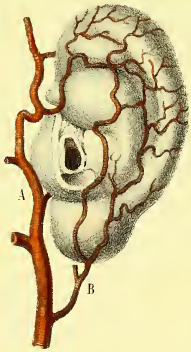

Dessiné d'après nature par Le veille

Préparé par Lardoyz

Imp. Lemercier et Cie

Fig. 10

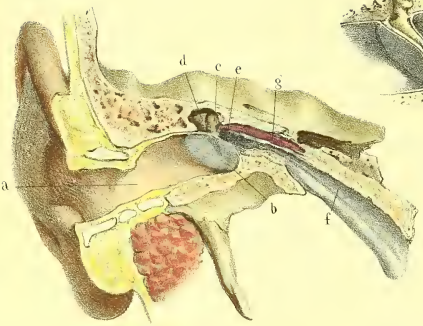

Fig. 8

Fig. 5

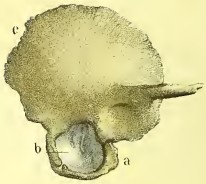

Fig. 4

Fig. 9

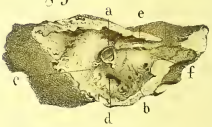

Fig. 1

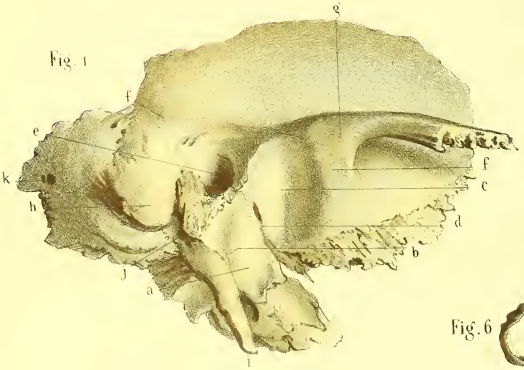

Fig. 3

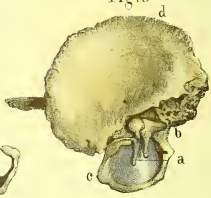

Fig. 6

Fig. 2

Fig. 7

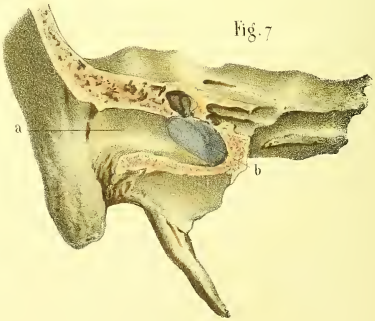

Dessiné et Gravé par LEVEILLÉ. Préparé par SHUDOVIC. Imp. Lemercier et Cie

EXPLICATION DE LA PLANCHE 82.

Oreille moyenne présentée de différentes manières.

La figure 1 montre sur un temporal en entier plusieurs parties constituantes de l'oreille moyenne. — Figure 2, lame du conduit auditif vu par sa face interne. — Figure 3, anneau ou cercle tympanal tenant à la portion écailleuse du temporal, et vu par la face externe. — Figure 4, cercle tympanal isolé, vu par la face externe et en rapport avec les osselets de l'ouïe. — Figure 5, cercle tympanal et portion écailleuse du temporal d'un fœtus représenté par la face interne et en rapport avec les osselets et la membrane du tympan.—Figure 6, cercle tympanal vu par la face interne, sur la circonférence intérieure duquel on aperçoit la rainure d'encadrement. — Figure 7, coupe du temporal destinée à faire voir la direction de la membrane du tympan et ses rapports avec le fond du conduit auditif, d'une part, et avec le marteau, de l'autre. — Figure 8, coupe verticale de la membrane du tympan afin de faire voir, d'une part, les trois feuillets qui la composent, et, de l'autre part, la situation du manche du marteau entre les feuillets interne et moyen. — Figure 9, paroi interne de la cavité tympanique appartenant à un fœtus. — Figure 10, l'ensemble de oreille externe et de la cavité tympanique en communication avec la trompe d'Eustachi.

Figure 1. — *a*. Lame du conduit auditif ou sa paroi antérieure et inférieure. — *b*. Ligne ponctuée indiquant la situation et la direction de la rainure circulaire dans laquelle est encadrée la membrane du tympan. — *c*. Cavité glénoïde. — *d*. Fissure glénoïdale ou de Glaser, par laquelle passent le muscle antérieur du marteau, l'apophyse grêle de Raw et quelquefois la corde du tympan. — *e*. Conduit auditif externe s'ouvrant dans la caisse du tympan et donnant attache au cartilage de l'oreille. — *f*, *f*. Racines de l'apophyse zygomatique. — *g*. Tubercule de jonction de ces deux racines donnant insertion au ligament latéral externe de l'articulation temporo-maxillaire. — *h*. Apophyse mastoïde renfermant les cellules mastoïdiennes. — *i*. Apophyse styloïde. — *j*. Trou stylo-mastoïdien ou orifice inférieur de l'aqueduc de Fallope, livrant passage au nerf facial et aux vaisseaux stylo-mastoïdiens. — *k*. Trou mastoïdien postérieur pour le passage d'une artère et d'une veine.

Figure 2. — *a*. Orifice externe du conduit auditif. — *b*. Lame du conduit auditif. — *c*. Cadre tympanique.

Figure 3. — *a*. Cercle tympanal remplaçant le conduit auditif qui manque chez le fœtus. — *b*. Membrane du tympan, encadrée dans une rainure du cercle et laissant voir par sa transparence le manche du marteau et la branche de l'enclume. — *c*. Portion écailleuse du temporal.

Figure 5. — *a*. Marteau. — *b*. Enclume. Ces deux petits osselets articulés ensemble sont appliqués à la face interne de la membrane du tympan. — *c*. Cercle tympanal. — *d*. Portion écailleuse du temporal.

Figure 7. — *a*. Portion osseuse du conduit auditif montrant la différence de longueur de ses parois supérieure et inférieure. — *b*. Face externe de la membrane du tympan. On voit ici la dépression centrale de cette membrane ainsi que son adhérence avec le manche du marteau.

Figure 9. — *a*. Étrier bouchant la fenêtre ovale. — *b*. Promontoire. — *c*. Pyramide livrant passage au tendon du muscle de l'étrier. — *d*. Fenêtre ronde. — *e*. Conduit du muscle interne du marteau. — *f*. Conduit osseux de la trompe d'Eustachi. Ces deux conduits ne sont séparés que par une lamelle osseuse très-mince, et sont appelés *canon de fusil double*.

Figure 10. — *a*. Conduit auriculaire. — *b*. Membrane du tympan. — *c*. Marteau. — *d*. Enclume. — *e*. Cavité tympanique. — *f*. Trompe d'Eustachi. — *g*. Muscle interne du marteau.

EXPLICATION DE LA PLANCHE 83.

Oreille moyenne en connexion avec l'oreille interne.

Oreille moyenne ou caisse du tympan, trompe d'Eustachi, osselets de la caisse, muscle des osselets et nerfs de la caisse. Le tout vu du côté droit. — Figure 1 et 2, paroi interne de la caisse du tympan. — Figure 3, cavité tympanique en rapport avec ses osselets, ses muscles et ses nerfs. — Figure 4, ensemble de l'oreille externe, de l'oreille moyenne et de l'oreille interne, en rapport avec les osselets, leurs muscles et la trompe d'Eustachi. — Figure 5, ensemble de l'oreille moyenne et de l'oreille interne, vu par la face supérieure du rocher. — Figure 6, osselets de grandeur naturelle et articulés ensemble. — Figure 7, enclume, os lenticulaire et étrier de grandeur naturelle et articulés ensemble, vus de côté. — Figure 8, marteau, enclume et os lenticulaire articulés ensemble et vus par leurs faces externes. (*Cette figure, ainsi que toutes celles qui suivent, représente les parties grossies trois fois.*) — Figure 9, enclume, os lenticulaire et étrier articulés ensemble et vus de côté. — Figure 10, deux marteaux vus en sens opposé. — Figure 11, enclume et os lenticulaire. — Figure 12, étrier et son muscle.

Figures 1 et 2. — *a*, *a*. Fenêtre ovale ou ouverture vestibulaire du tympan. — *b*. Relief de l'aqueduc de Fallope. — *c*. Aqueduc de Fallope ouvert. — *d*, *d*. Promontoire. — *e*. Sillons destinés à contenir les divisions du nerf de Jacobson. — *f*, *f*. Pyramide ou canal osseux du muscle de l'étrier. — *g*, *g*. Fenêtre ronde ou ouverture cochléaire du tympan. — *h*. Fossette sous-pyramidale. — *i*. Arrière-cavité de la caisse répondant à une bosselure du rocher. — *j*. Ouverture qui conduit dans *k*, *k*, cellules mastoïdiennes. — *l*, *l*. Conduit du muscle interne du marteau. — *m*. Bec de cuiller. — *n*, *n*. Portion osseuse de la trompe d'Eustache se continuant sans ligne de démarcation avec la cavité tympanique. — *o*. Hiatus de Fallope. — *p*. Gouttière destinée à loger le nerf grand pétreux superficiel. — *q*. Portion osseuse du conduit auditif externe. — *r*. Rainure dans laquelle s'enchâsse la membrane du tympan. — *s*, *s*. Artère carotide interne logée dans son canal osseux.

Figure 3. — *a*. Marteau tenant par la partie antérieure et supérieure de son manche, et par son extrémité arrondie à, *b*, la membrane du tympan. — *c*. Muscle interne du marteau. — *d*. Étrier bouchant la fenêtre ovale. — *e*. Muscle de l'étrier.

1. Nerf facial communiquant avec : 2, grand pétreux superficiel, et 3, petit pétreux superficiel. — 4, 4. Corde du tympan. — 5. Filet nerveux du muscle interne du marteau émanant de la portion motrice de la cinquième paire, et traversant le ganglion optique. — 6. Filet nerveux émanant du facial et se rendant au muscle de l'étrier. — 7. Ganglion de Gasser.

Figure 4. — *a*, *a*. Pavillon et conduit auditif externe ou oreille externe. — *b*. Cavité tympanique contenant les osselets. — *c*. Marteau et ses trois muscles, savoir : *d*, muscle interne, logé dans l'épaisseur de la paroi supérieure de la trompe d'Eustache; ce muscle se réfléchit à angle droit pour venir s'insérer à la partie supérieure du manche du marteau; *e*, muscle antérieur du marteau, né de l'épine sphénoïdale; il traverse la fissure glénoïdale pour se rendre à l'apophyse grêle du marteau; *f*, muscle externe du marteau; il se dirige de la partie supérieure du conduit auriculaire, où il naît, vers l'apophyse courte du marteau. — *g*. Moitié inférieure de la membrane du tympan tenant au manche du marteau. — *h*. Trompe d'Eustache. — *i*. Oreille interne ou labyrinthe.

Figure 5. — *a*, *a*. Ligne ponctuée indiquant le trajet du conduit auditif externe. — *b*. Marteau et enclume appliqués contre la paroi externe de la cavité tympanique. — *c*. Cavité vestibulaire offrant plusieurs ouvertures. — *d*. Fenêtre ovale bouchée par la base de l'étrier. — *e*. Canal demi-circulaire supérieur. — *f*. Canal demi-circulaire postérieur. — *g*. Canal demi-circulaire horizontal. — *h*. Limaçon. — *i*. Conduit auditif interne.

Figure 6. — *a* Marteau. — *b*. Enclume. — *c*. Étrier.

Figure 10. — *a*. Tête du marteau sur laquelle on voit, en *b*, sa surface articulaire avec l'enclume. — *c*. Col. — *d*. Manche. — *e*. Apophyse courte. — *f*. Apophyse grêle de Raw.

Figure 11. — *a*, Corps de l'enclume offrant, *b*, *b*, ses facettes articulaires. — *c*. Branche horizontale. — *d*, *d*. Branche verticale de l'enclume articulée avec *e*, os lenticulaire.

Figure 12. — *a*, *a*. Tête de l'étrier offrant une petite excavation pour s'articuler avec l'os lenticulaire. — *b*. Branche antérieure. — *c*. Sa branche postérieure. — *d*. Muscle de l'étrier attenant au col. — *e*, *e*. Base de l'étrier.

Fig. 1

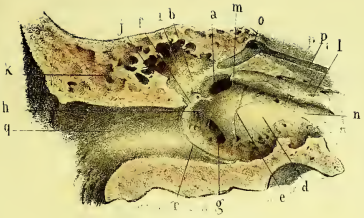

Fig. 5

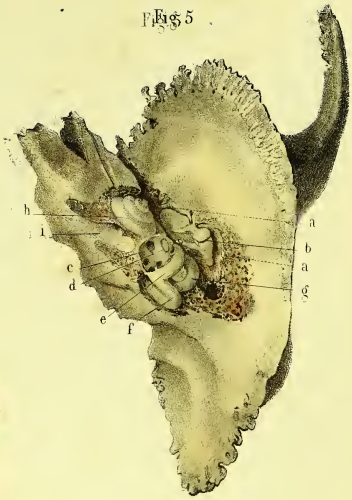

Fig. 2

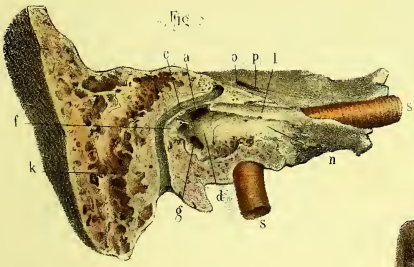

Fig. 4

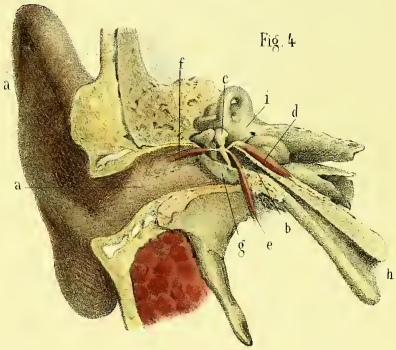

Fig. 10

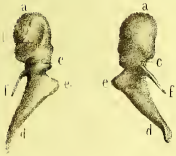

Fig. 6

Fig. 7

Fig. 11

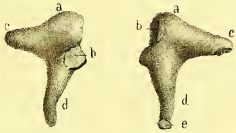

Fig. 12

Fig. 3

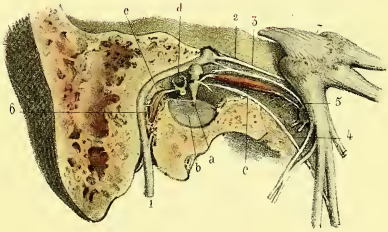

Fig. 9

Fig. 8

Gravé par Ludovic

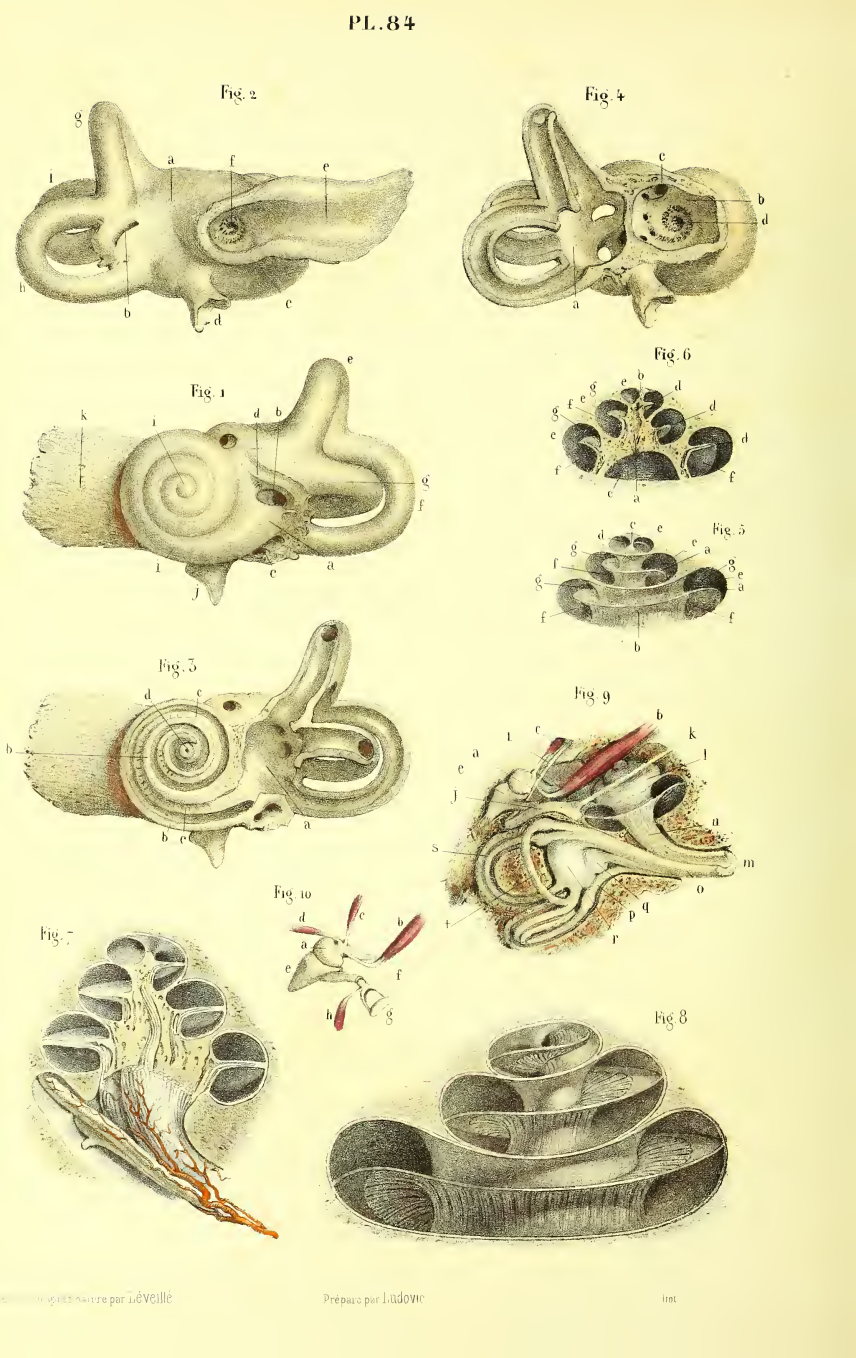

Lithographie par Léveillé Préparé par Ludovic Imp.

EXPLICATION DE LA PLANCHE 84.

Oreille interne.

Oreille interne, ou labyrinthe du côté gauche, vue de différentes manières. — Figure 1, face externe ou tympanique du labyrinthe. — Figure 2, face interne ou crânienne du labyrinthe, grossie trois fois. — Figure 3, intérieur du labyrinthe vu par sa face externe ou tympanique. — Figure 4, intérieur du labyrinthe vu par sa face interne ou crânienne. — Figure 5, intérieur du limaçon rendu visible par l'ablation de la lame des contours. — Figure 6, coupe du limaçon suivant son axe. — Figure 7, coupe du limaçon suivant son axe, grossie de 4 diamètres, destinée à faire voir le passage de la branche limacienne du nerf auditif, accompagnée de quelques ramifications vasculaires à travers les conduits de la columelle pour se rendre à la cloison spirale. — Figure 8, coupe du limaçon, grossie de 6 diamètres, destinée à montrer la distribution de la branche limacienne du nerf auditif depuis sa perforation de la columelle jusqu'à sa réflexion terminale sur la lame spirale. — Figures 9 et 10, ensemble de l'oreille moyenne et de l'oreille interne, vu par une section de la face supérieure du rocher, montrant principalement la distribution entière du nerf auditif.

Figure 1. — *a*. Paroi externe du vestibule sur laquelle on remarque : *b*, fenêtre ovale ; *c*, fenêtre ronde, et *d*, trajet parcouru par le nerf facial. — *e*. Canal demi-circulair et supérieur. — *f*. Canal demi-circulaire postérieur. — *g*. Canal demi-circulaire horizontal. — *i*, *i*, *i*. Paroi du limaçon ou lame des contours. — *j*. Aqueduc du limaçon. — *k*. Portion du rocher correspondant à la gouttière qui précède le conduit auditif interne.

Figure 2. — *a*. Paroi interne du vestibule. — *b*. Aqueduc du vestibule. — *c*. Base du limaçon. — *d*. Aqueduc du limaçon. — *e*, *f*. Gouttière et conduit auditif interne au fond duquel on trouve plusieurs trous pour le passage des nerfs facial et auditif. — *g*. Canal demi-circulaire supérieur. — *h*. Canal demi-circulaire postérieur. — *i*. Canal demi-circulaire horizontal.

Figure 3. — *a*. Cavité vestibulaire dans laquelle s'ouvrent : les canaux demi-circulaires par cinq orifices, la rampe vestibulaire du limaçon, et la cavité tympanique par les fenêtres ronde et ovale. — *b*, *b*. Section de la lame des contours. — *c*, *c*. Portion osseuse de la lame spirale divisant la cavité conoïde du limaçon en rampe supérieure ou vestibulaire et en rampe inférieure ou tympanique. — *d*. Orifice du sommet de l'axe du limaçon.

Figure 4. — *a*. Cavité vestibulaire dans laquelle on voit aboutir : les cavités des canaux demi-circulaires, la fenêtre ovale, la fenêtre ronde et la cavité limacienne. — *b*. Fond du conduit auditif interne répondant la base du limaçon et un peu à la paroi interne du vestibule. On y trouve, *c*, l'ouverture simple pour le nerf facial, et, *d*, les ouvertures multiples pour le passage du nerf auditif.

Figure 5. — *a*, *a*. Lame spirale contournant par son bord intere *b* l'axe du limaçon. — *c*. Infundibulum. — *d*. Ouverture de communication des deux rampes. — *e*, *e*, *e*. Section de lame des contours. — *f*, *f*, *f*. Rampe inférieure ou tympanique. — *g*, *g*, *g*. Rampe supérieure ou vestibulaire.

Figure 6. — *a*. Conduits de l'axe ou de la columelle aboutissant au sommet et aux trous de la périphérie pour le passage des ramifications vasculaires et nerveuses. — *b*. Infundibulum. — *c*. Base de la columelle répondant au fond du conduit auditif interne. — *d*, *d*, *d*. Coupe de la lame spirale. — *e*, *e*, *e*. Coupe de la lame des contours. — *f*, *f*, *f*. Rampe inférieure. — *g*, *g*, *g*. Rampe supérieure.

Figures 9 et 10. — *a*, *a*. Marteau tenant *b*, *b*, à son muscle interne, *c*, *c*, son muscle antérieur, et *d*, son muscle externe. — *e*, *e*. Enclume. — *f*. Os lenticulaire. — *g*. Étrier. — *h*. Muscle de cet osselet. — *i*. Corde du tympan. — *j*. Nerf facial recevant *k*, le nerf grand pétreux superficiel. — *l*. Limaçon. — *m*. Nerf auditif. — *n*. Sa branche limacienne, et *o*, sa branche vestibulaire fournissant : *p*, le rameau du canal vertical postérieur ; *q*, le rameau du saccule ; *r*, le rameau de l'utricule ; *s*, le rameau du canal horizontal, et *t*, le rameau du canal vertical supérieur.

EXPLICATION DE LA PLANCHE 85.

Parties constituantes du nez.

Les figures 1 et 2 sont destinées à faire voir la conformation extérieure du nez et les nombreux follicules sébacés que sa couche cutanée renferme. — Figures 3 et 4, couche musculaire du nez. — Figures 5, 6, 7 et 8, charpente osseuse, cartilagineuse et fibreuse du nez.

Figures 1 et 2. — *a*, *a*. Rainure demi-circulaire se confondant inférieurement avec le sillon naso-labial. — *b*, *b*. Dos du nez. — *c*, *c*. Lobe du nez. — *d*, *d*. Racine du nez. — *e*, *e*. Narines ou ouvertures elliptiques creusées dans la base du nez. — *f*. Sous-cloison. — *g*, *g*. Ailes du nez.

Figures 3 et 4.—*a*. Muscle pyramidal.—*b*, *b*. Triangulaire (pinnal transverse). — *c*. Mirtiforme (pinnal radié). — *d*. Élévateur de l'aile du nez et de la lèvre supérieure. — *e*. Naso-labial.

Figures 5, 6, 7 et 8. — *a*, *a*. Os propres du nez.— *b*, *b*. Apophyses montantes des os maxillaires. — *c*, *c*. Cartilages latéraux du nez. — *d*, *d*, *d*. Cartilages des narines, repliés sur eux-mêmes (voy. fig. 6 et 7); ils offrent chacun deux branches, *e*, branche externe, et *f*, branche interne. — *g*, *g*. *g*. Cartilage de la cloison; il remplit l'espace triangulaire qu'interceptent *h*, la lame perpendiculaire de l'ethmoïde, et *i*, le vomer.— *j*. Lames cartilagineuses supplémentaires.—*k*. Lame fibreuse remplissant l'intervalle qui existe entre les cartilages latéraux et les cartilages des narines. — *l*. Repli de la peau formant l'aile du nez.

Fig. 1

Fig. 2

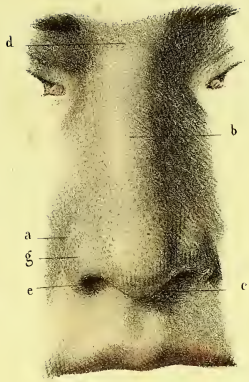

Fig. 3

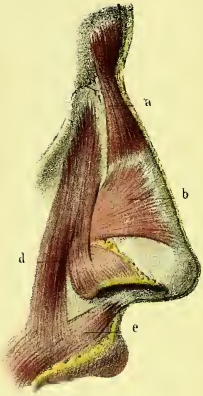

Fig. 5

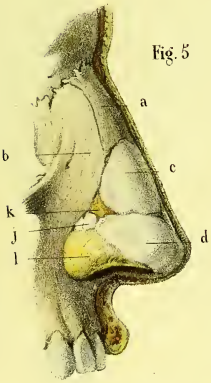

Fig. 4

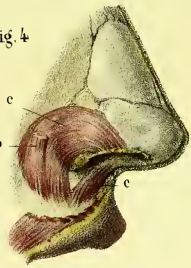

Fig. 6

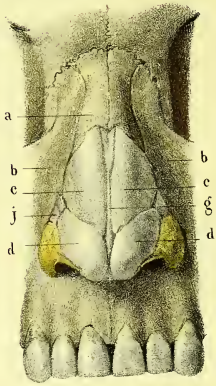

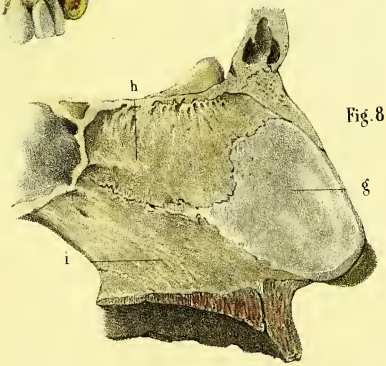

Fig. 8

Fig. 7

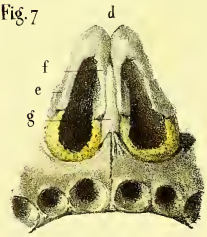

Préparé par LUDOVIC

Imp. Lemercier Paris

Fig. 1

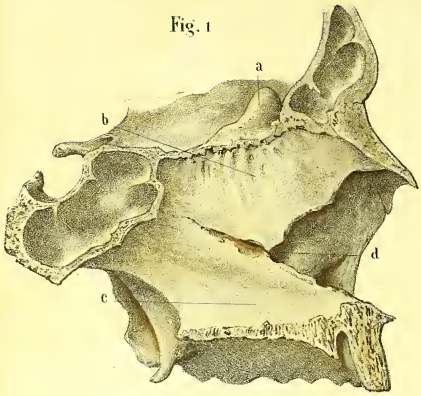

Fig. 2

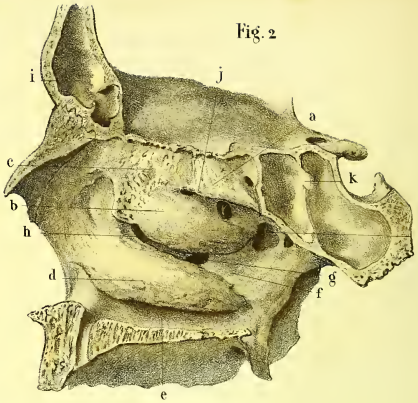

Fig. 4

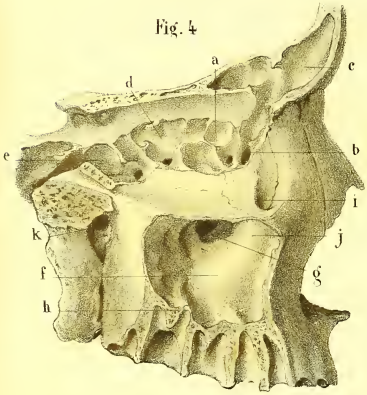

Fig. 3

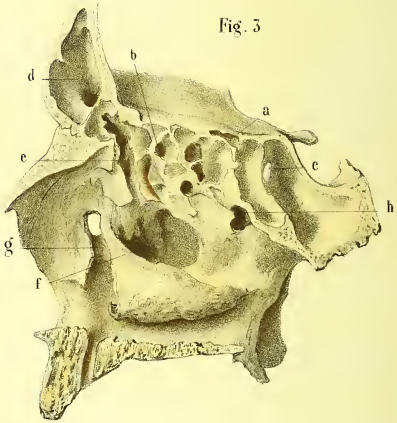

Fig. 5

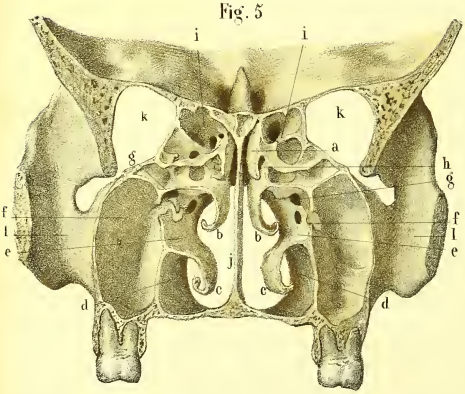

Fig. 6

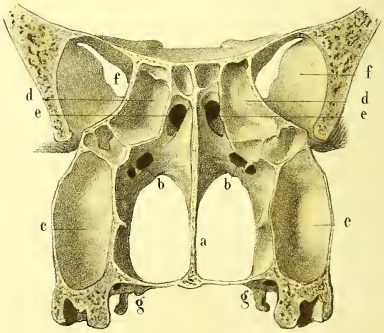

Dessiné et lithographié par Le Vieille
Imprimé par Lapidoyre
Lagrange et Cie

EXPLICATION DE LA PLANCHE 86.

Charpente osseuse des fosses nasales et leurs arrière-cavités ou sinus.

Figure 1, paroi interne des fosses nasales. — Figure 2, paroi externe des fosses nasales. — Figure 3, paroi externe des fosses nasales destinée à faire voir les sinus et les cellules ethmoïdales. — Figure 4, cellules ethmoïdales et sinus vus par la surface extérieure de la face. — Figure 5, coupe verticale et tranversale des fosses nasales faite entre la seconde et la troisième grosse molaire. — Figure 6, portion postérieure de la coupe précédente.

Figure 1. — *a*. Apophyse crista-galli se continuant avec *b*, la lame perpendiculaire de l'ethmoïde. Cette lame offre, vers sa partie supérieure, des gouttières et des petits canaux qui se continuent avec les trous de la lame criblée, pour loger les ramifications internes du nerf olfactif. — *c*. Vomer. — *d*. Échancrure triangulaire remplie, dans l'état frais, par le cartilage triangulaire.

Figure 2. — *a*. Cornet supérieur ou de Morgagni. — *b*. Cornet moyen; ces deux cornets appartenant à l'ethmoïde sont confondus en *c* avec une lame plane un peu inégale, sur laquelle on remarque des gouttières dégénérant en petits canaux pour loger les divisions externes du nerf olfactif. — *d*. Cornet inférieur à la partie antérieur duquel on rencontre l'orifice inférieur du canal nasal. — *e*. Méat inférieur. — *f*. Méat moyen au fond duquel on trouve : *g*, l'ouverture de communication avec le sinus maxillaire; *h*, l'ouverture de communication avec les cellules antérieures de l'ethmoïde, et par le moyen de celle-ci, avec *i*, le sinus frontal. — *j*. Méat supérieur dans lequel il existe une ou deux ouvertures qui communiquent dans les cellules postérieures de l'ethmoïde, et dans *k*, le sinus sphénoïdal. — *l*. Trou sphéno-palatin.

Figure 3. — *a*. Cellules ethmoïdales postérieures. — *b*. Cellules ethmoïdales antérieures; les postérieures n'ont aucune communication avec les antérieures; les premières s'ouvrent dans le méat supérieur, les secondes dans le méat moyen. — *c*. Sinus sphénoïdal. — *d* Sinus frontal. — *e*. Infundibulum établissant la communication du méat moyen avec le sinus frontal. — *f*. Sinus maxillaire. — *g*. Canal nasal. — *h*. Trou sphéno-palatin.

Figure 4. — *a*. Cellules antérieures de l'ethmoïde, communiquant par *b*, l'infundibulum, avec *c*, le sinus frontal. — *d*. Cellules ethmoïdales postérieures communiquant avec *e*, sinus sphénoïdal. — *f*. Sinus maxillaire présentant *g*, l'ouverture de communication avec le méat moyen. — *h*. Lamelles osseuses séparant le fond des alvéoles du sinus maxillaire. — *i*. Gouttière lacrymale se continuant inférieurement avec le canal nasal. — *j*. Relief du canal nasal dans le sinus maxillaire. — *k*. Trou sphéno-palatin au fond du sommet de la cavité zygomatique.

Figure 5. — *a*. Cornet supérieur. — *b*. Cornet moyen. — *c*. Cornet inférieur. — *d*. Méat inférieur. — *e*. Méat moyen, en communication avec *f*, sinus maxillaire, et *g*, infundibulum. — *h*. Méat supérieur en communication avec *i*, les cellules postérieures de l'ethmoïde. — *j*. Cloison séparant les deux fosses nasales. — *k*, *k*. Cavités orbitaires. — *l*, *l*. Cavités zygomatiques.

Figure 6. — *a*. Cloison séparant les deux fosses nasales. — *b*, *b*. Trou sphéno-palatin. — *c*. *c*. Portions des sinus maxillaires contiguës aux apophyses ptérygoïdes. — *d*, *d*. Cellules ethmoïdales postérieures. — *e*, *e*. Orifices des sinus sphénoïdaux. — *f*, *f*. Sommet des cavités orbitaires, au fond desquelles on voit la fente orbitaire supérieure. — *g*, *g*. Conduits palatins postérieurs.

EXPLICATION DE LA PLANCHE 87.

Membrane muqueuse pituitaire et follicules des fosses nasales.

Figure 1, pituitaire sur la paroi externe des fosses nasales. — Figure 2, pituitaire sur la paroi interne des fosses nasales (cloison). — Figure 3, continuité de la pituitaire de la paroi externe avec celle des arrière-cavités au moyen des ouvertures qu'on y trouve. — Figure 4, coupe transversale et verticale des fosses nasales pratiquée au niveau des dents canines. — Figure 5, coupe transversale et verticale des fosses nasales faite au niveau des deuxièmes grosses molaires. — Figure 6, pituitaire des orifices postérieurs des fosses nasales ainsi que sa continuité avec la muqueuse du voile du palais, de la trompe d'Eustache et du pharynx.

Figure 1. — *a*. Pituitaire tapissant le méat inférieur. — *b*. Sa réflexion sur le cornet inférieur. — *c*. Pituitaire du méat moyen; *d*, du cornet moyen; *e*, du méat supérieur ; *f*, du cornet supérieur. — *g*. Continuation de la pituitaire avec la muqueuse de la trompe d'Eustache; *k*, avec celle du voile du palais et du pharynx. — *i*. Continuité de la pituitaire avec la peau.

Figure 2. — *a*. Pituitaire sur le vomer.— *b*. La même sur la lame perpendiculaire de l'ethmoïde. — *c*. La même sur le cartilage triangulaire. — *d*. Trompe d'Eustache. — *e*. Pituitaire du sinus sphénoïdal.

Figure 3. — *a*. Orifice inférieur du canal nasal autour duquel la pituitaire du méat inférieur forme un repli valvulaire. — *b*. Orifice inférieur de l'infundibulum au travers duquel la pituitaire se prolonge dans les cellules antérieures de l'ethmoïde et dans le sinus frontal. — *c*. Orifice du sinus maxillaire. — *d*. Orifice supplémentaire des cellules ethmoïdales antérieures : ces trois ouvertures sont visibles dans le méat moyen. — *e*, *e*, *e*. Trois petites ouvertures qui établissent la communication du méat supérieur avec les cellules ethmoïdales postérieures.

Figure 4. — *a*. Cornet inférieur. — *b* Cornet moyen. — *c*, *c*. Communication du méat inférieur avec le canal nasal. — *d*, *d*. Communication du méat moyen avec les cellules antérieures de l'ethmoïde. — *e*. Communication du même méat avec le sinus frontal. — *f*, *f*. Sommet des sinus maxillaires.

Figure 5. — *a*, *a*. Cornets inférieurs. — *b*, *b*. Cornets moyens. — *c*, *c*. Cornets supérieurs. — *d*, *d*. Méats inférieurs. — *e*, *e*. Méats moyens communiquant avec *f*, *f*, sinus maxillaires. — *g*, *g*. Méats supérieurs communiquant avec *k*, *k*, les cellules postérieures de l'ethmoïde.

Figure 6. — *a*, *a*. Orifices postérieurs des fosses nasales au fond desquels on peut apercevoir les trois cornets et les trois méats. — *b*, *b*. Pavillons des trompes d'Eustache. — *c*. Voile du palais. — *d*. Luette. — *e*. Cavité pharyngienne. — *f*. Sinus sphénoïdaux au fond desquels on voit les orifices de communication avec les méats supérieurs des fosses nasales.

Fig. 2

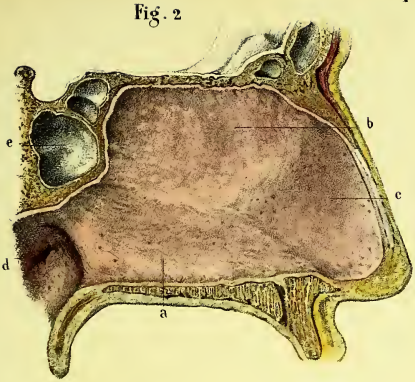

Fig. 1

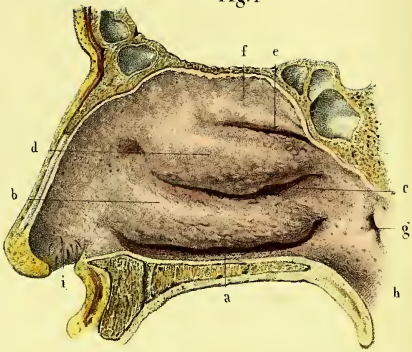

Fig. 3

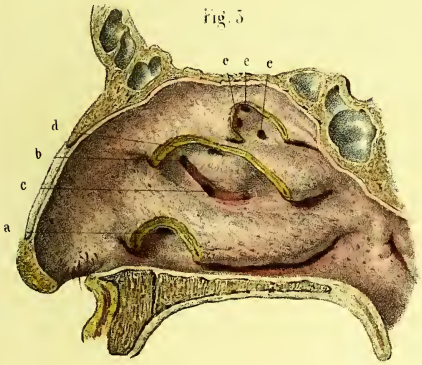

Fig. 4

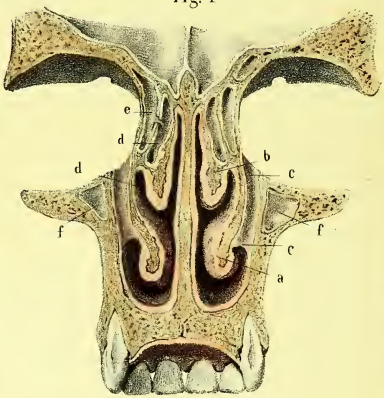

Fig. 5

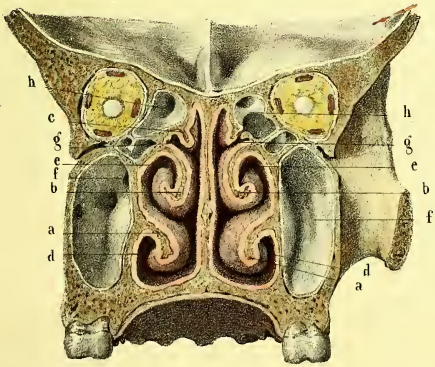

Fig. 6

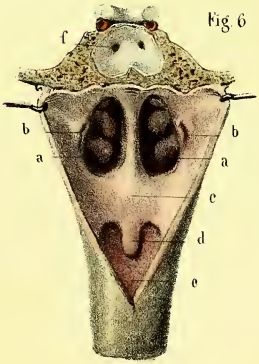

Lithographie par Lévéillé Préparé par GUIGON Imprimerie

EXPLICATION DE LA PLANCHE 87.

Membrane muqueuse pituitaire et follicules des fosses nasales.

Figure 1, pituitaire sur la paroi externe des fosses nasales. — Figure 2, pituitaire sur la paroi interne des fosses nasales (cloison). — Figure 3, continuité de la pituitaire de la paroi externe avec celle des arrière-cavités au moyen des ouvertures qu'on y trouve. — Figure 4, coupe transversale et verticale des fosses nasales pratiquée au niveau des dents canines. — Figure 5, coupe transversale et verticale des fosses nasales faite au niveau des deuxièmes grosses molaires. — Figure 6, pituitaire des orifices postérieurs des fosses nasales ainsi que sa continuité avec la muqueuse du voile du palais, de la trompe d'Eustache et du pharynx.

Figure 1. — *a*. Pituitaire tapissant le méat inférieur. — *b*. Sa réflexion sur le cornet inférieur. — *c*. Pituitaire du méat moyen; *d*, du cornet moyen; *e*, du méat supérieur ; *f*, du cornet supérieur. — *g*. Continuation de la pituitaire avec la muqueuse de la trompe d'Eustache; *k*, avec celle du voile du palais et du pharynx. — *i*. Continuité de la pituitaire avec la peau.

Figure 2. — *a*. Pituitaire sur le vomer. — *b*. La même sur la lame perpendiculaire de l'ethmoïde. — *c*. La même sur le cartilage triangulaire. — *d*. Trompe d'Eustache. — *e*. Pituitaire du sinus sphénoïdal.

Figure 3. — *a*. Orifice inférieur du canal nasal autour duquel la pituitaire du méat inférieur forme un repli valvulaire. — *b*. Orifice inférieur de l'infundibulum au travers duquel la pituitaire se prolonge dans les cellules antérieures de l'ethmoïde et dans le sinus frontal. — *c*. Orifice du sinus maxillaire. — *d*. Orifice supplémentaire des cellules ethmoïdales antérieures : ces trois ouvertures sont visibles dans le méat moyen. — *e*, *e*, *e*. Trois petites ouvertures qui établissent la communication du méat supérieur avec les cellules ethmoïdales postérieures.

Figure 4. — *a*. Cornet inférieur. — *b* Cornet moyen. — *c*, *c*. Communication du méat inférieur avec le canal nasal. — *d*, *d*. Communication du méat moyen avec les cellules antérieures de l'ethmoïde. — *e*. Communication du même méat avec le sinus frontal. — *f*, *f*. Sommet des sinus maxillaires.

Figure 5. — *a*, *a*. Cornets inférieurs. — *b*, *b*. Cornets moyens. — *c*, *c*. Cornets supérieurs. — *d*, *d*. Méats inférieurs. — *e*, *e*. Méats moyens communiquant avec *f*, *f*, sinus maxillaires. — *g*, *g*. Méats supérieurs communiquant avec *k*, *k*, les cellules postérieures de l'ethmoïde.

Figure 6. — *a*, *a*. Orifices postérieurs des fosses nasales au fond desquels on peut apercevoir les trois cornets et les trois méats. — *b*, *b*. Pavillons des trompes d'Eustache. — *c*. Voile du palais. — *d*. Luette. — *e*. Cavité pharyngienne. — *f*. Sinus sphénoïdaux au fond desquels on voit les orifices de communication avec les méats supérieurs des fosses nasales.

Fig. 2

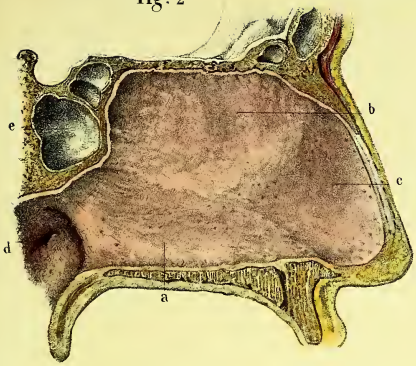

Fig. 1

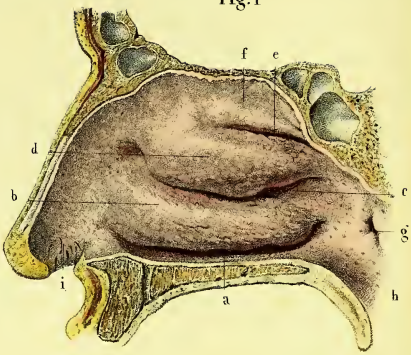

Fig. 3

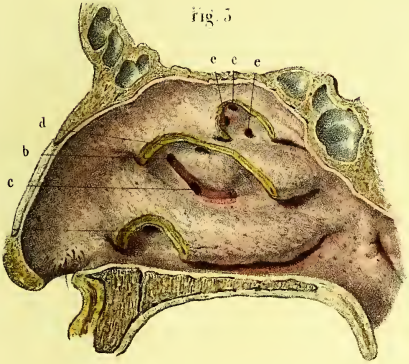

Fig. 4

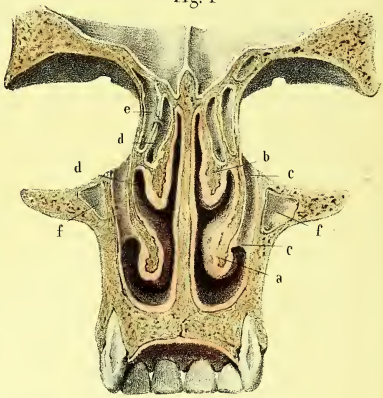

Fig. 5

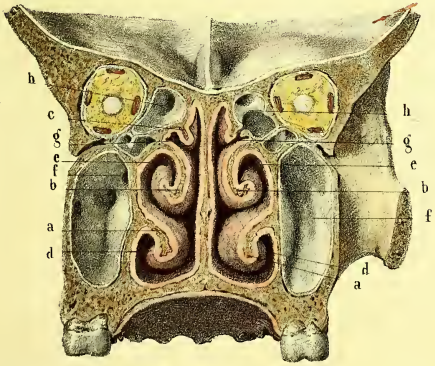

Fig 6

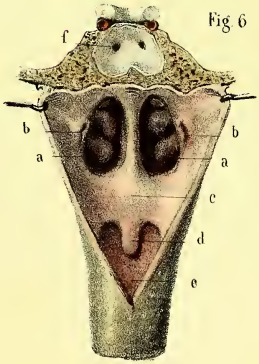

Lith. Lemercier et Cie

Préparé par LUGOVIC

Imp. Lemercier et Cie

Fig. 1

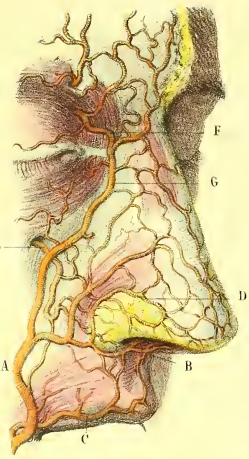

Fig. 2

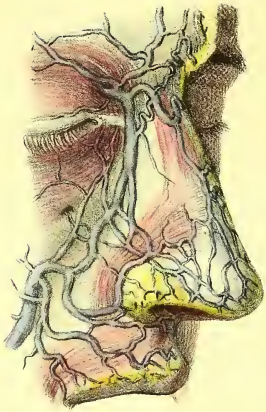

Fig. 3

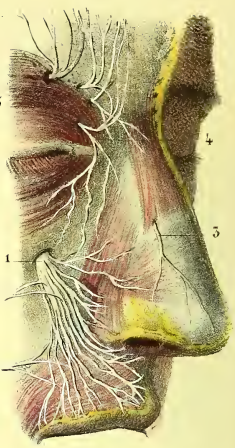

Fig. 5

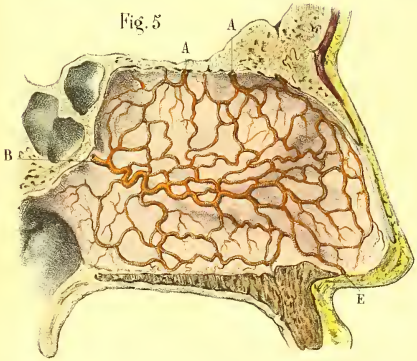

Fig. 4

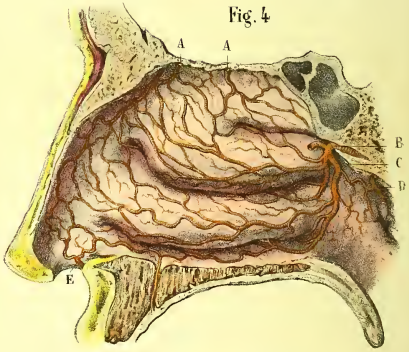

Fig. 7

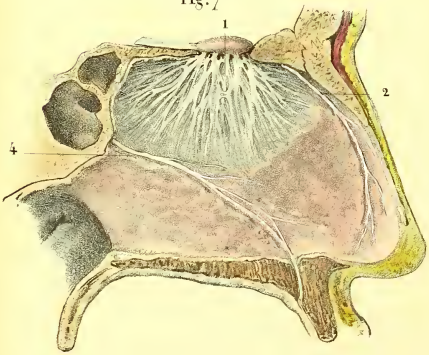

Fig. 6

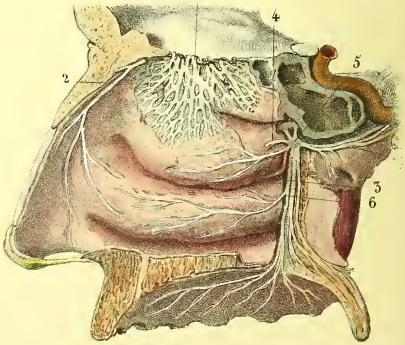

Dessiné d'après nature par Levenié Préparé par Lavoix Imp. Lemercier Paris

EXPLICATION DE LA PLANCHE 88.

Vaisseaux et nerfs du nez et des fosses nasales.

Figure 1, artères du nez. — Figure 2, *veines du nez*. Elles correspondent aux artères et s'ouvrent dans les veines faciale, ophthalmique et sous-orbitaire. — Figure 3, nerfs du nez. — Figure 4 et 5, artères des parois externe et interne des fosses nasales. — Figure 6 et 7, nerfs des parois externe et interne des fosses nasales.

Figure 1. — A. Artère faciale fournissant les rameaux suivants : B. Artère de la sous-cloison, naissant elle-même de C, la branche coronaire labiale supérieure ; D, artères de l'aile du nez. Ces petits rameaux s'anastomosent entre eux avec E, l'artère sous-orbitaire, et avec les branches de la sous-cloison. — F. Branche nasale de l'ophthalmique s'anastomosant avec G, la terminaison de l'artère faciale, pour se distribuer sur les côtés du nez.

Figure 3. — 1. Nerf sous-orbitaire. — 2, 2. Nerf facial. — 3. Naso-lobaire. — 4. Nasal de l'ophthalmique. — 5. Rameau fronto-nasal.

Figures 4 et 5. — A, A. A, A. Artères ethmoïdales antérieures et postérieures. — B, B. Artères sphéno-palatines. — C. Palatine postérieure. — D. Ptérygo-palatine. — E. Artères sous-orbitaire et faciale.

Figures 6 et 7. — 1, 1. Épanouissement du nerf olfactif dans la pituitaire de la paroi externe et interne d'une des fosses nasales. — 2, 2. Filet ethmoïdal du rameau nasal de la branche ophthalmique de Willis. — 3, 4. Nerf sphéno-palatin, externe et interne, tous deux émanant du 5, ganglion sphéno-palatin. — 6. Nerf palatin antérieur fournissant à la pituitaire du cornet inférieur. — 7. Nerf vidien fournissant le nerf naso-pharyngien pour la muqueuse de la partie postérieure et supérieure de la fosse nasale et de la trompe d'Eustache.

EXPLICATION DE LA PLANCHE 89.

Conformation extérieure de la langue en connexion avec le voile du palais et la mâchoire inférieure.

Figure 1, face dorsale de la langue, voûte palatine, ses piliers et amygdales. — Figure 2, langue contenue dans la cavité bucco-pharyngienne et vue de profil. — Figure 3, face inférieure de la langue rendue visible par le renversement de sa pointe en haut. — Figure 4, langue de profil sur laquelle on voit l'épiderme détaché de la surface papillaire du derme et renversé en haut.

Figure 1. — *a*, *a*. Glandules linguales — *b*, *b*. Papilles à calice disposées suivant deux lignes convergentes en arrière formant le V lingual. — *c*. Trou borgne manquant souvent. — *d*, *d*. Papilles fungiformes. — *e*, *e*. Papilles filiformes ou cylindriques. — *f*. Repli glosso-épiglottique. — *g*. Épiglotte. — *h*. Repli glosso-staphylin ou pilier antérieur du voile du palais. — *i*. Muscle glosso-staphylin. — *j*, *j*. Pilier postérieur. — *k*, *k*. Amygdale logée entre les deux piliers du voile du palais. — *l*. Isthme du gosier. — *m*. Luette. — *n*. Voile du palais se confondant avec *o*, la voûte palatine. — *p*. Cordon fibreux soulevant la membrane muqueuse. — *q*, *q*. Orifices des conduits excréteurs de la glande palatine. — *r*. Glande palatine mise à nu par l'ablation de la muqueuse. — *s*. Couche des glandules palatines. — *t*. Ces mêmes glandules vues par la transparence de la muqueuse. — *u*. Tubercule palatin bouchant le trou palatin antérieur de chaque côté duquel se voient les crêtes de la voûte palatine. — *v*, *v*. Section de la mâchoire inférieure.

Figure 2. — *a*. Moitié du V lingual. — *b*, *b*. Glandules placées sur la portion pharyngienne de la langue et derrière le V des papilles caliciformes. — *c*, *c*, *d*, *d*. Papilles fungiformes et filiformes disséminées sur la portion buccale de la face dorsale de la langue. — *e*. Lignes parallèles formées par l'arrangement régulier des papilles et coupant perpendiculairement les bords de la langue. — *f*. Épiglotte fixée à la base de la langue par trois replis glosso-épiglottiques, dont un médian et deux latéraux moins prononcés. — *g*. Glande sublinguale. — *h*, *h*. Conduit excréteur de la glande sous-maxillaire (conduit de Warthon). — *i*. Voûte palatine. — *j*. Voile du palais. — *k*. Luette. — *l*. Amygdale logée entre les deux piliers.

Figure 3. — *a*. Repli muqueux appelé frein ou filet de la langue. — *b*, *b*. Veines ranines. — *c*, *c*. Lignes frangées. — *d*. Glande de Blandin vue au moyen d'une échancrure faite à la surface inférieure de la pointe de la langue. — *e*, *e*. Plancher de la bouche sur lequel on voit en relief la glande sublinguale. — *f*, *f*. Orifices de ses conduits excréteurs. — *g*. Orifices des conduits excréteurs de la glande sous-maxillaire. — *h*. Alvéoles dont on a extrait les quatre incisives afin de mieux faire voir les détails précédents.

Figure 4. — *a*. Épiderme lingual détaché et renversé en haut pour voir les étuis papillaires. — *b*. Couche papillaire de la face dorsale de la langue en grande partie mise à nu.

PL. 89

Fig. 1

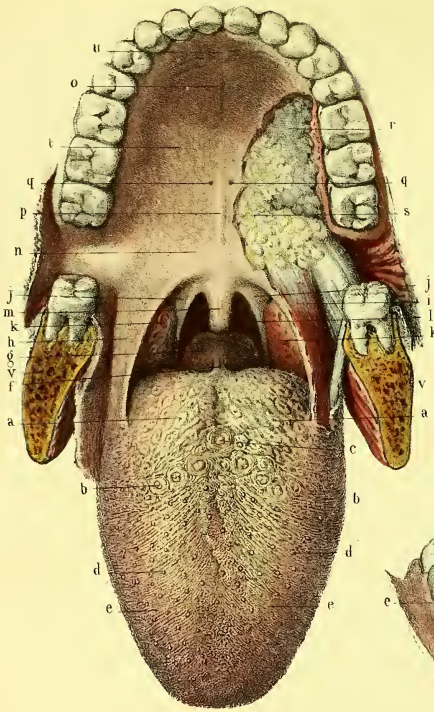

Fig. 2

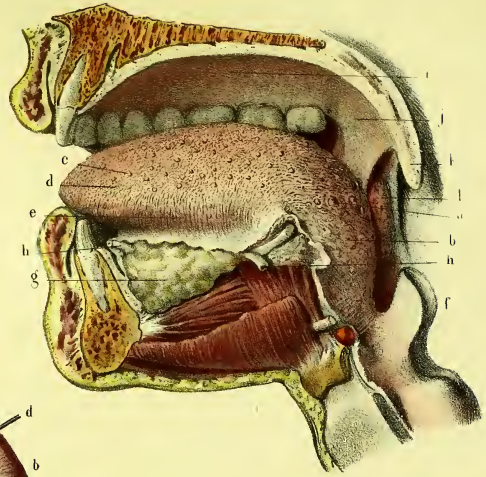

Fig. 3

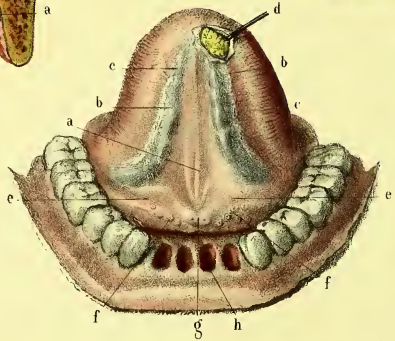

Fig. 4

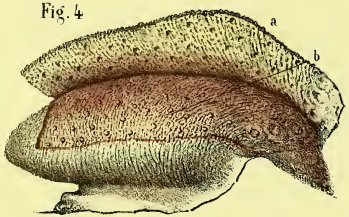

Dessiné d'après nature par Léveillé

Préparé par Ludovic

Imp. Lemercier Paris

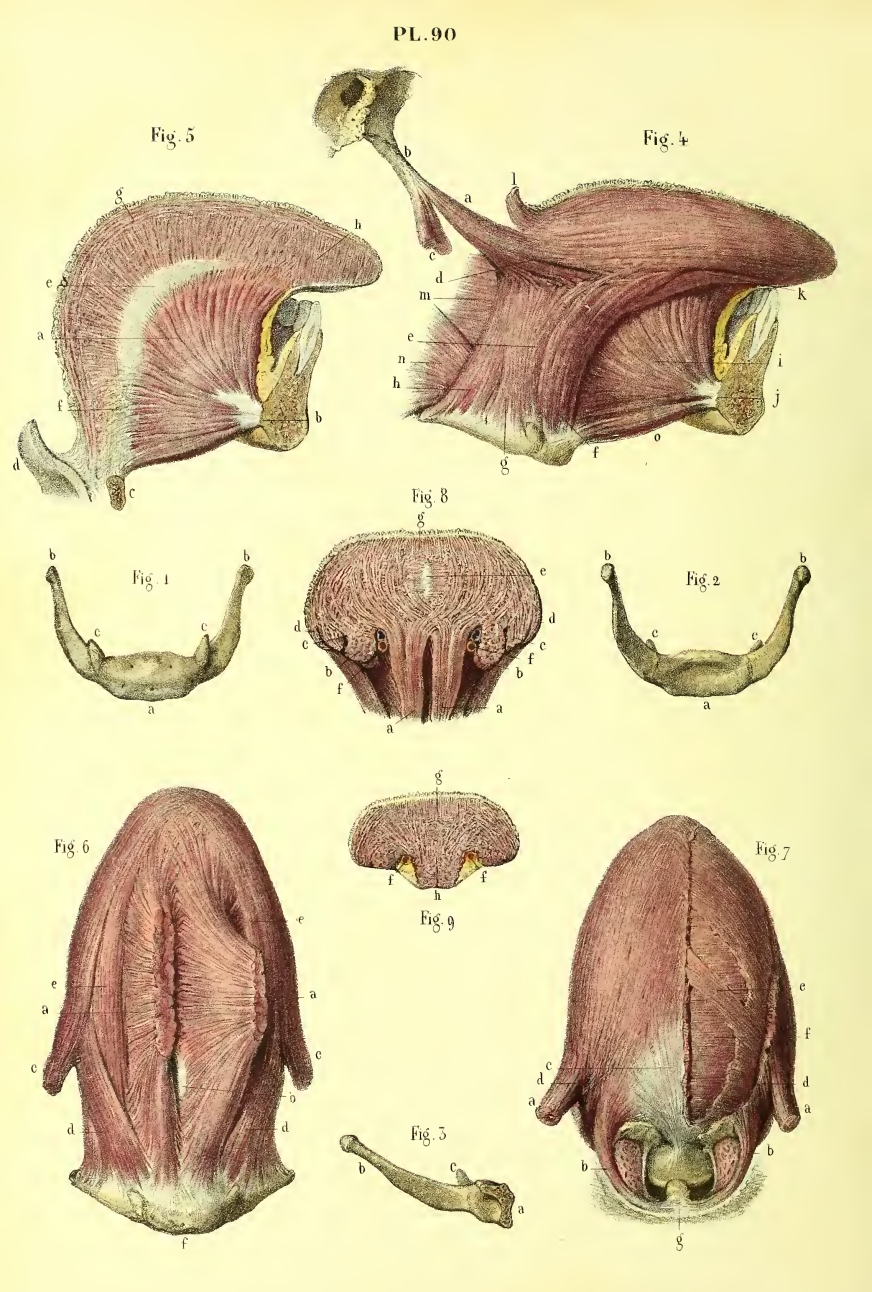

Dessiné d'après nature par [illegible]
Préparé par [illegible]
Imp. Lemercier Paris

EXPLICATION DE LA PLANCHE 90.

Appareil locomoteur de la langue.

Appareil musculeux et charpente osseuse, cartilagineuse et membraneuse de la langue. — Figures 1, 2 et 3, os hyoïde vu par ses faces et par ses bords. — Figure 4, muscles extrinsèques. — La figure 5 est destinée à faire voir, sur une coupe médiane antéro-postérieure de la langue, l'épanouissement en éventail du muscle génio-glosse ainsi que le cartilage médian (cartilage de Blandin). — Figure 6, face inférieure de la langue tenant à l'os hyoïde et montrant principalement l'entrecroisement des deux génio-glosses. — Figure 7, face supérieure ou dos de la langue montrant les fibres musculaires subjacentes à la muqueuse linguale. — Figures 8 et 9, coupes transversales et verticales de la langue faites, la première à sa partie moyenne, la seconde près de sa pointe.

Figures 1, 2 et 3. — *a*, *a*, *a*. Corps de l'os hyoïde convexe en avant, concave en arrière. — *b*, *b*, *b*, *b*, *b*. Grandes cornes. — *c*, *c*, *c*, *c*, *c*. Petites cornes placées au point de jonction du corps avec les grandes cornes.

Figure 4. — *a*. Stylo-glosse naissant de *b*, l'apophyse styloïde, conjointement avec *c*, les muscles stylo-hyoïdien et stylo-pharyngien coupés ici. — *d*. Division du muscle stylo-glosse en deux portions : l'une se porte à la pointe en longeant le bord de la langue, l'autre s'enfonce dans l'épaisseur de sa base entre les fibres de l'hyo-glosse, et se confond avec les fibres transversales. — *e*. Hyo-glosse prenant son origine, *f*, sur le corps de l'os hyoïde (basio-glosse), *g*, sur sa petite corne (chondro-glosse), et *h*, sur sa grande corne (cérato-glosse). — *i*. Génio-glosse, naissant de *j*, l'apophyse géni de la mâchoire inférieure. — *k*. Partie du muscle lingual longitudinal inférieur. — *l*. Glosso-staphylin, se confondant sur le bord de la langue avec le stylo-glosse. — *m*. Pharyngo-glosse ou portion du constricteur supérieur du pharynx. — *n*. Constricteur moyen. — *o*. Génio-hyoïdien.

Figure 5. — *a*. Muscle génio-glosse s'attachant à *b*, l'apophyse géni supérieure de la symphyse du menton, à *c*, corps de l'os hyoïde, et à *d*, épiglotte. — *e*. Cartilage médian fixé au bord postérieur de l'os hyoïde par *f*, membrane hyo-glossienne. — *g*. Fibres longitudinales supérieures. — *h*. Fibres verticales.

Figure 6. — *a*, *a*. Muscles génio-glosses coupés près de l'insertion à la mâchoire : le gauche est déjeté en dehors afin de faire voir leur entrecroisement sur la ligne médiane. — *b*. Bord libre du cartilage lingual ; à ce niveau l'entrecroisement des génio-glosses manque. — *c*, *c*. Muscles stylo-glosses détachés de l'apophyse styloïde. — *d*, *d*. Muscles hyo-glosses. — *e*, *e*. Muscles linguaux profonds ou inférieurs. — *f*. Os hyoïde.

Figure 7. — *a*, *a*. Stylo-glosses. — *b*. *b*. Glosso-staphylins. — *c*. Muscle glosso-épiglottique. — *d*. Lingual superficiel ou longitudinal supérieur. Tous ces muscles, en se réunissant par leurs bords, constituent un plan superficiel qui se termine en partie à la face profonde de la muqueuse dorsale de la langue. — *e*. Fibres obliques, appartenant au chondro-glosse, mises à nu par une section du plan superficiel. — *f*. Fibres obliques. — *g*. Voile du palais et luette.

Figures 8 et 9. — *a*, *a*. Muscles génio-glosses ; on voit par ces coupes que ces muscles, entrecroisés par leurs faisceaux internes, s'incurvent en haut et en dehors sans s'entrecroiser par leurs faisceaux externes. — *b*. Coupe perpendiculaire du muscle longitudinal inférieur. — *c*. Coupe du muscle hyo-glosse. — *d*. Coupe du stylo-glosse. — *e*. Coupe perpendiculaire du cartilage lingual. — *f*, *f*. Section de l'artère linguale. — *g*, *g*. Muqueuse linguale. — *h*. Section perpendiculaire des fibres longitudinales des génio-glosses.

EXPLICATION DE LA PLANCHE 91.

Vaisseaux et nerfs de la langue.

Figure 1, artères. — Figure 2, veines linguales profondes. — Figures 3, 4 et 5, nerfs de la langue émanant de sept origines différentes.

Figure 1. — A. Artère carotide externe (coupée ici aux deux extrémités) fournissant, B, l'artère linguale. Dirigée d'abord horizontalement entre *a*, le constricteur moyen du pharynx, et *b*, le muscle hyo-glosse (dont une portion est ici renversée en bas), elle devient ascendante et se divise en deux branches terminales qui sont : C, la ranine, et D, la sublinguale; et en deux branches collatérales, savoir : E, branche dorsale de la langue, et F, branche hyoïdienne.

Figure 2. — Satellites de l'artère linguale, les veines profondes, au nombre de deux de chaque côté, suivent la direction de l'artère en s'anastomosant plusieurs fois au devant d'elle.

Figure 3, 4 et 5. — 1, 1. 1. Grand hypoglosse. — 2, 2, 2. Branche linguale du trijumeau. — 3. Branche linguale du glosso-pharyngien. — 4. Corde du tympan. — 5. Rameau lingual du facial qui, après s'être anastomosé avec le glosso-pharyngien, parvient à la langue. — 6. Rameau lingual émané de la branche laryngée supérieure du pneumogastrique. — 7, 7. Enfin un plexus nerveux, né du plexus intercarotidien, accompagne l'artère linguale et ses divisions dans toute l'étendue de la langue.

8, 8, 8. Ganglion sous-maxillaire donnant des ramifications à la glande sous-maxillaire. — 9, 9. Ganglion sublingual fournissant quelques rameaux grêles à la glande sublinguale. — 10. Plexus très-délié, émanant à la fois des nerfs lingual du trijumeau, de l'hypoglosse et du plexus lingual sympathique, et se distribuant à la glande de Blandin — 11, 11, 11. Anastamoses du nerf lingual avec le grand hypoglosse. — 12. Nerf facial. — 13. Épiderme détaché du derme et déjeté en haut.

Fig. 5

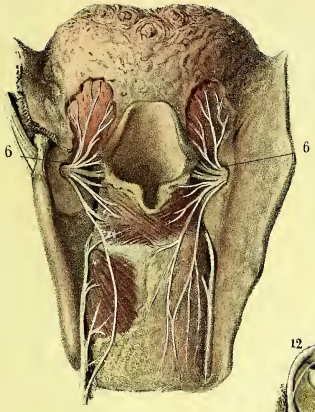

Fig. 1

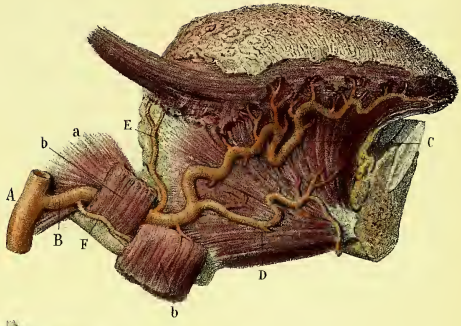

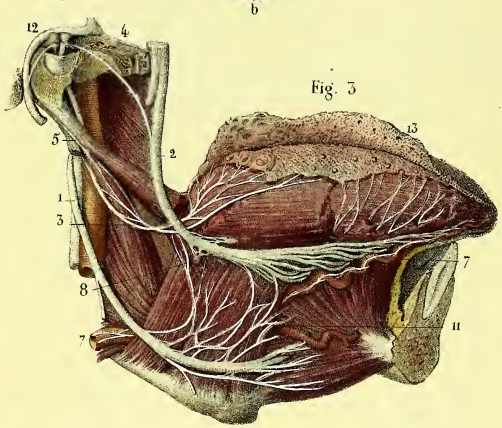

Fig. 3

Fig. 4

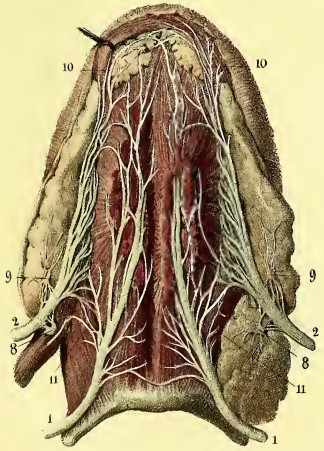

Fig. 2

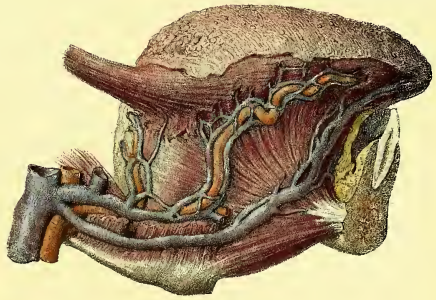

Dessiné d'après nature par Léveille

Préparé par Ludovic

Imp. Lemercier, Paris.

EXPLICATION DE LA PLANCHE 92.

Organes du tact et du toucher.

Cette planche présente la peau, ses différentes couches et ses annexes (ongles, poils, glandes sébacées et sudoripares). — Figure 1, saillies et sillons papillaires vus sur la face palmaire d'un index de grandeur naturelle. — Figure 2, lambeau de peau de la paume de la main, montrant par sa face extérieure, et à un grossissement de 20 diamètres, les sillons et les saillies papillaires, ainsi que les orifices des conduits sudoripares. — La figure 3 montre, sous un grossissement de 20 diamètres, l'épiderme détaché du derme par la macération et renversé. — Figure 4, cellules de la face superficielle de l'épiderme grossie 300 fois. — Figure 5, papilles vasculaires et nerveuses, vues à un grossissement de 350 diamètres. (Le défaut d'espace ne nous permettant pas de donner les deux sortes de figures de MM. Rudolphe Wagner et Kölliker, concernant les papilles du toucher, nous avons jugé à propos de représenter ici seulement la figure de M. Kölliker, afin de suppléer par le dessin à l'explication que nous n'avons pas reproduite.) — Figure 6, coupe perpendiculaire de la peau du scrotum d'un blanc, grossie 250 fois. — Figure 7, deux branches nerveuses collatérales de la face palmaire du doigt indicateur, auxquelles sont appendus des corpuscules de Pacini (grandeur naturelle). — Figure 8, corpuscule de Pacini grossi 100 fois. — Figure 9, ongle de l'indicateur droit vu par sa face superficielle. — Figure 10, face profonde et adhérente d'un ongle détaché de sa matrice. — Figure 11, derme sous-unguéal et matrice de l'ongle. — Figure 12, coupe verticale et médiane d'un doigt, montrant les rapports de l'ongle avec le derme et l'épiderme. — Figure 13, coupe perpendiculaire et transversale de l'ongle et de sa matrice grossie 2 fois. — Figure 14, racine d'un poil et son follicule, sous un grossissement de 200 diamètres. — Figure 15, poil accompagné par deux glandes sébacées. — Figure 16, glandes et conduits sudoripares vus sur une coupe de la peau de la paume de la main, et grossis 20 fois. — Figure 17, glandes sudorifères de l'aisselle vues à un grossissement de 2 diamètres.

Figure 3. — *a*. Épiderme. — *b*, *b*. Étuis papillaires disposés en doubles séries, pour recevoir les papilles. — *c*. Derme hérissé de *d*, *d*, papilles. — *e*, *e*. Gaîne épidermique qui tapissait l'intérieur d'un conduit sudoripare, et qui a été entraînée par la séparation du derme et de l'épiderme.

Figure 5. — *a*, *a*. Papilles vasculaires dans chacune desquelles on voit la terminaison d'un capillaire sanguin. — *b*. Papille nerveuse au milieu de laquelle on trouve, *c*, le corpuscule du toucher. — *d*. Fibre nerveuse terminée en anse.

Figure 6. — *a*. Portion superficielle de l'épiderme formée par des cellules aplaties — *b*. Couche profonde ou corps muqueux constitué par des cellules plus jeunes et arrondies. — *c*. Pigment. — *d*. Derme surmonté de deux papilles au centre desquelles on voit une anse vasculaire.

Figure 13. — *a*. Matrice ou derme sous-unguéal et ses papilles filiformes. — *b*. Derme sur les bords de l'ongle. — *c*. Stratum de Malpighi, intermédiaire au derme et à l'épiderme sur les bords de l'ongle. — *d*. Stratum de Malpighi entre l'ongle et le derme. — *e*. Couche superficielle de l'épiderme. — *f*. Couche cornée de l'ongle.

Figure 14. — *a*. Follicule. — *b*. Gaîne externe. — *c*. Gaîne interne. — *d*. Substance corticale du poil. — *e*. Substance médullaire devenant de plus en plus pâle à mesure qu'elle s'approche du *f*, bouton ou tête. — *g*. Stries transversales (épiderme du poil) qui s'arrêtent un peu au-dessus du bouton. — *h*. Fibres longitudinales de la substance corticale; elles dégénèrent en stries plus courtes et plus larges, à mesure qu'elles descendent vers le bouton, où l'on ne trouve plus que des noyaux arrondis.

Figure 15. — *a*. Follicule du poil. — *b*. La papille. — *c*. Poil. — *d*, *d*. Glande sébacée s'ouvrant par un orifice évasé et versant son contenu entre le poil et sa gaîne interne. — *e*. Couche superficielle de l'épiderme qui se continue avec la gaîne interne, et se prolonge dans le conduit de la glande sébacée.

Figure 16. — *a*. Épiderme. — *b*. Corps muqueux. — *c*. Papilles accouplées. — *d*. Derme. — *e*. Glande sudoripare proprement dite (pelote), entourée de *f*, *f*, vésicules adipeuses, et se continuant avec *g*, le conduit sudoripare. Celui-ci, d'abord flexueux, se redresse au niveau des papilles, passe dans le sillon de séparation de deux papilles accouplées, se contourne en tire-bouchon dans l'épiderme, et vient s'ouvrir en s'évasant à la surface.

Figure 17. — *a*, *a*, *a*. Poils avec leurs glandes sébacées. — *b*, *b*, *b*. Glandes sudorifères très-volumineuses, et descendant toujours au-dessous des glandes sébacées.

WELLCOME LIBRARY INSTITUTE

Fig. 1

Fig. 2

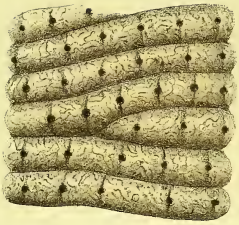

Fig. 3

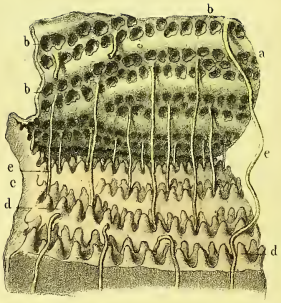

Fig. 7

Fig. 5

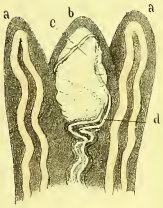

Fig 6

Fig. 4

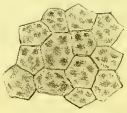

Fig. 12

Fig. 13

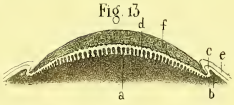

Fig. 8

Fig. 9

Fig. 10

Fig. 15

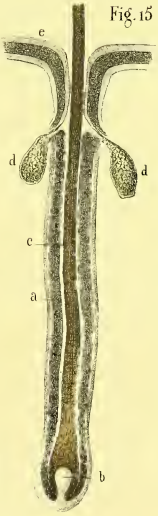

Fig. 14

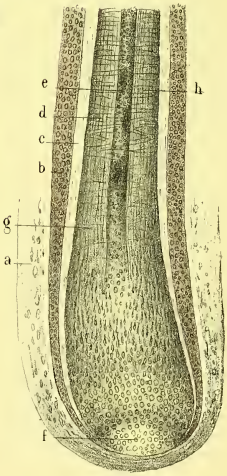

Fig. 16

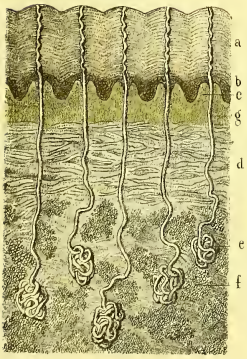

Fig. 11

Fig 17

Lith. par Laveille

Imp Lemercier, Paris